



Faculdade de Medicina de São José do Rio Preto
Programa de Pós-graduação em Ciências da Saúde

Marcus Vinícius Baptista

Contribuição ao Estudo Diagnóstico dos
Ferimentos Pérfuro-Contusos por Projéteis de
Arma de Fogo Civil na Pele Humana com
Enfoque Histopatológico

São José do Rio Preto
2007

Marcus Vinícius Baptista

Contribuição ao Estudo Diagnóstico dos
Ferimentos Pérfuro-Contusos por Projéteis de
Arma de Fogo Civil na Pele Humana com
Enfoque Histopatológico

Dissertação apresentada à Faculdade de
Medicina de São José do Rio Preto para
obtenção do título de Mestre no Curso de
Pós-Graduação em Ciências da Saúde,
Eixo Temático: Medicina Interna.

Orientadora: Profa. Dra. Solange Corrêa Garcia Pires D'Ávila

São José do Rio Preto
2007

Baptista, Marcus Vinícius

Contribuição ao Estudo Diagnóstico dos Ferimentos Pérfuro-
Contusos por Projéteis de Arma de Fogo na Pele Humana com
Enfoque Histopatológico / Marcus Vinícius Baptista

São José do Rio Preto, 2006

85 p.;

Dissertação (Mestrado) – Faculdade de Medicina de São José do
Rio Preto – FAMERP

Eixo Temático: Medicina Interna

Orientadora: Profa. Dra. Solange Corrêa Garcia Pires D'Ávila

1. Ferimento por arma de fogo; 2. Pele humana; 3. Histopatologia.

Marcus Vinícius Baptista

Contribuição ao Estudo Diagnóstico dos
Ferimentos Pérfuro-Contusos por Projéteis de
Arma de Fogo Civil na Pele Humana com
Enfoque Histopatológico

Banca Examinadora

Tese para Obtenção do Grau de Mestre

Presidente e Orientador: **Solange C. G. Pires D'Ávila**

2º Examinador: **Cícero Meneguette**

3º Examinador: **Patrícia Maluf Cury**

Suplente: **José Maria Pereira de Godoy**

Suplente: **Augusto Brandão D'Oliveira**

São José do Rio Preto, 31/07/2007

Sumário

Dedicatória.....	i
Agradecimentos Especiais.....	ii
Epígrafe	iii
Lista de Figuras.....	iv
Lista de Tabelas.....	vi
Resumo.....	vii
Abstract.....	ix
1. Introdução.....	01
1.1. A importância epidemiológica nas observações das mortes por projéteis de arma de fogo no Brasil.	02
1.2. O papel da Medicina Legal.	03
1.3. O papel do médico, no exercício da Medicina Legal, frente às lesões causadas por arma de fogo.	04
1.4. A histologia da pele humana.....	05
1.5. A arma de fogo e a Balística.....	06
1.6. Caracterização dos orifícios de entrada e de saída dos projéteis de arma de fogo de uso civil e a patogênese destas lesões.....	07
1.7. Justificativa	14
1.8. Objetivo.....	15
2. Casuística e Método.....	16
3. Resultados.....	20
3.1. Dados gerais referentes à macroscopia dos orifícios de entrada	21

3.2.	Dados gerais referentes à macroscopia dos orifícios de saída.....	22
3.3.	Dados gerais referentes à microscopia dos orifícios de entrada	23
3.4.	Dados gerais referentes à microscopia dos orifícios de saída.....	24
3.5.	Análise conjunta dos achados macro e microscópicos.....	26
4.	Discussão	40
4.1.	Situações que dificultam a caracterização dos orifícios de entrada e de saída dos projéteis de arma de fogo do ponto de vista macroscópico	41
4.2.	A importância da diferenciação entre orifício de entrada e orifício de saída do ponto de vista jurídico.....	43
4.3.	A correspondência das alterações morfológicas macro e microscópicas observadas nos orifícios de entrada e de saída dos projéteis de arma de fogo e sua contribuição para o diagnóstico ...	44
5.	Conclusões.....	46
6.	Referências Bibliográficas	48
7.	Bibliografia Consultada.....	52
8.	Apêndices	54

Ao meu pai Nézio, que desde meus primeiros passos, ensinou-me os caminhos da verdade, da justiça, da honradez que foram lapidados pelo seu incessante estímulo para que eu buscasse o conhecimento; compartilho toda a felicidade deste sublime momento ("in memoriam"),

À minha mãe Aparecida, pela minha existência e amor dedicado,

Aos meus filhos Vinícius Augusto e Larissa Gabrielle, pela compreensão dos momentos de minha ausência,

À minha esposa Maria Alice, pela sempre verdadeira companhia em todos os dias,

A todos, eu dedico este trabalho.

Agradecimentos Especiais

À Profa. Dra. Solange Corrêa Garcia Pires D'Ávila, orientadora deste trabalho, pela confiança e sempre prestativa atenção a mim dedicada.

Aos secretários da Pós-Graduação da FAMERP: Fabiana Cristina Godoy, José Antônio Silistino e Rosimere Cleide Souza Desidério, pela habitual cordialidade.

Aos funcionários do Núcleo de Apoio Pedagógico da FAMERP, Edilson Solim e Jucelêa Soares da Silva, pelo indispensável auxílio na elaboração do material de apresentação.

Ao Prof. Dr. Antonio Miguel Morena Pires D'Ávila, pelo incentivo e auxílio às pesquisas bibliográficas.

Magis experiendo, quam discendo cognoscitur

“Aprende-se mais experimentando do que estudando.”

Provérbio romano

Lista de Figuras

Figura 1.	Corte tridimensional da pele humana.....	6
Figura 2.	Efeitos primários na pele humana ocasionados por projétil de arma de fogo.....	9
Figura 3.	Efeitos secundários na pele humana ocasionados por projétil de arma de fogo.	13
Figura 4.	Fragmento de pele com orifício de entrada retirado em forma de cone.....	18
Figura 5.	Dados macroscópicos dos orifícios de entrada e de saída...	23
Figura 6.	Dados microscópicos dos orifícios de entrada e de saída....	26
Figura 7.	Ferimento típico de entrada.....	27
Figura 8.	Ferimento típico de saída.....	28
Figura 9.	Ferimentos típicos de entrada e de saída do mesmo projétil	29
Figura 10.	Corte histológico de ferimento de entrada na pele, corado com hematoxilina-eosina, aumentado 10 vezes.....	31
Figura 11.	Corte histológico de ferimento de entrada na pele, corado com hematoxilina-eosina, aumentado 100 vezes.....	32
Figura 12.	Corte histológico de ferimento de entrada na pele, corado com hematoxilina-eosina, aumentado 200 vezes.....	33
Figura 13.	Corte histológico de ferimento de entrada na pele, corado com hematoxilina-eosina, aumentado 100 vezes.....	34

- Figura 14. Corte histológico de ferimento de entrada na pele, corado com hematoxilina-eosina, aumentado 200 vezes..... 35
- Figura 15. Corte histológico de ferimento de saída na pele, corado com hematoxilina-eosina, aumentado 10 vezes..... 36
- Figura 16. Corte histológico de ferimento de saída na pele, corado com hematoxilina-eosina, aumentado 100 vezes..... 37
- Figura 17. Corte histológico de ferimento de saída na pele, corado com hematoxilina-eosina, aumentado 100 vezes..... 38
- Figura 18. Corte histológico de ferimento de saída na pele, corado com hematoxilina-eosina, aumentado 100 vezes..... 39

Lista de Tabelas

Tabela 1.	Dados referentes à macroscopia dos orifícios de entrada....	21
Tabela 2.	Dados referentes à macroscopia dos orifícios de saída.....	22
Tabela 3.	Dados referentes à microscopia dos orifícios de entrada.....	24
Tabela 4.	Dados referentes à microscopia dos orifícios de saída.....	25

No Brasil, nos últimos anos, houve um aumento acentuado de mortes por causas externas, devido a ferimentos de projéteis de arma de fogo. Atualmente, os ferimentos causados por armas de fogo são a terceira causa de morte entre os brasileiros, atrás somente das doenças cardíacas e das cérebro-vasculares. As vítimas dos ferimentos por causas externas são de interesse da Medicina e também da Justiça, levando-se em consideração as necessidades de ordem pública e social. Neste caso, a Justiça busca na ciência médica um conjunto de conhecimentos extrajurídicos para auxiliá-la a defender os direitos e os interesses dos homens e da sociedade: é a Medicina Legal. Compete ao Médico Legista estabelecer a *causa mortis* e descrever os ferimentos de interesse da Justiça. Nos casos que se correlacionam com armas de fogo, compete ao mesmo determinar se o orifício decorrente do projétil no corpo humano é de entrada ou de saída, tendo este fato suma importância do ponto de vista jurídico e processual. Os projéteis de arma de fogo ocasionam na pele humana uma série de ferimentos típicos, mas nem sempre possibilitam o médico legista estabelecer, do ponto de vista macroscópico, a direção do tiro ou se um ferimento foi ocasionado pela entrada do projétil ou pela sua saída. Deve-se, então, lançar mãos de meios mais precisos – histológicos – para se estabelecer o diagnóstico de certeza. Este estudo analisou 14 ferimentos de entrada e suas 14 respectivas saídas, do ponto de vista macroscópico e microscópico, comparando-se com os dados já existentes na literatura. Este estudo demonstrou que a análise histopatológica dos ferimentos ocasionados por projéteis de arma de fogo fornece substrato

para o diagnóstico mais acurado do orifício de entrada e de saída, sendo que a necrose de coagulação dos ceratinócitos associada à fenda sub-epidérmica (efeitos de lesão por queimadura) é característica de orifícios de entrada e a presença de tecido adiposo, tecido muscular e tecido ósseo, na derme, é característica de orifício de saída.

Palavras-Chave: 1. Ferimento por arma de fogo; 2. Pele humana;
3. Histopatologia

In Brazil, there was a significant increase of deaths due to external causes resulting from wounds of firearm projectiles. This kind of wound is the third cause of Brazilians' deaths, after cardiac and cerebral vascular diseases. Taking into account the necessity of public and social order, both the Medicine and Forensic Justice have interest in victims of wounds of external causes. In this case, Justice searches in the medical science a set of juridical knowledge to help it to defend the rights and interests of men and society: this is the Forensics Medicine. The Forensic Physician has to be able to provide the *causa mortis* as well to describe the wounds of the Justice interest. In the cases associated with firearms, this physician has to determine if the orifice from the projectile in the body is of entrance or exit. This is very important according to the juridical and proceeding point of view. The firearm projectiles cause in the human skin several typical wounds; however, the shot direction or if the wound occurred due to the entrance or the exit of the projectile are not always determined macroscopically by the forensic physician. Therefore, other means, as the histological, to provide an accurate diagnosis should be taken into account. This study analyzed macroscopically and microscopically 14 wounds of entrance and their 14 wounds of exits, comparing data with the related in the literature. This study showed that hystopathological analysis of wounds due to firearm projectiles provides an effective diagnosis of the entrance and exit orifice. Coagulation necrosis of keratinocytes associated with subepidermal fissure (effects of burn injuries) is a pathognomonic feature of the entrance

orifice, whereas the presence of adipose, muscle and bone tissues in the derm is characteristic of the exit orifice.

Key-Words: 1. Firearm wound; 2. Human skin; 3. Histopathology.

1. INTRODUÇÃO

1. INTRODUÇÃO

1.1. A importância epidemiológica nas observações das mortes por projéteis de arma de fogo no Brasil

Nos últimos anos, em nosso meio, houve um aumento acentuado de mortes de causas externas ocasionadas por ferimentos de projéteis de arma de fogo.

O Brasil ocupa o segundo lugar no *ranking* sobre as taxas de morte por arma de fogo, de acordo com pesquisa realizada pela Organização das Nações Unidas para a Educação, Ciência e Cultura (Unesco) entre 57 países de todo o mundo. Perde apenas para a Venezuela na quantidade de óbitos originados por este mecanismo traumático. Em 2002, foram 21 mortes em cada cem mil habitantes homicídios no Brasil; já na Venezuela, este número chega a 34 mortes por cem mil habitantes⁽¹⁾.

O número supera as vítimas de 26 conflitos armados no mundo, entre eles a Guerra do Golfo e a disputa territorial entre Israel e Palestina. Nos últimos 10 anos, morreram 325.551 pessoas que foram feridas por armas de fogo no Brasil, uma média de 32.555 mortes por ano⁽²⁾.

Em 24 anos, o número de vítimas por armas de fogo aumentou 461,8%, enquanto o número da população aumentou 51,8%. Apesar do Brasil representar apenas 2,8% da população mundial, o país registra 11% dos homicídios por arma de fogo em todo o planeta⁽²⁾.

Segundo a pesquisa da Unesco, em 1979, as mortes por armas de fogo representavam 1% do total de óbitos do país. No ano de 2003, as armas já eram responsáveis por 3,9% do total de mortes. O uso de armas de fogo foi maior nos homicídios, que registraram crescimento de 542,7% no período da pesquisa. Os suicídios por armas de fogo cresceram 75% e as mortes causadas por acidentes com armas de fogo caíram 16,1%⁽²⁾.

Entre 1979 e 2003, do total de mortos por armas de fogo, 205.722 (44,1%) foram jovens entre 15 e 24 anos. Nesta faixa etária, a mortalidade por armas de fogo passou de 7,9%, em 1979, para 34,4% em 2003. Este fato, segundo a Unesco, significa que um em cada três jovens que morrem no País é ferido por bala⁽²⁾.

Os ferimentos causados por armas de fogo também são a terceira causa de morte entre os brasileiros, atrás somente das doenças cardíacas e das cérebro-vasculares. Entre os jovens, sobretudo, as armas de fogo aparecem na pesquisa como a principal causa de mortalidade. Em seguida, vêm as mortes no trânsito⁽²⁾.

1.2. O papel da Medicina Legal

As vítimas das lesões por causas externas são de interesse da Medicina, de forma imediata, quando da atuação no âmbito curativo e também da Justiça, levando-se em consideração as necessidades de ordem pública e social. Neste caso, a Justiça busca na ciência médica um conjunto de conhecimentos extrajurídicos para auxiliá-la a defender os direitos e os interesses dos homens

e da sociedade: é a Medicina Legal⁽³⁾. A Medicina Legal, para auxiliar as ciências jurídicas, serve-se de conhecimentos médicos relacionados com a Patologia, Fisiologia, Traumatologia, Psiquiatria, Radiologia, Ginecologia, Obstetrícia e das demais especialidades médicas e biológicas⁽³⁾.

1.3. O papel do médico, no exercício da Medicina Legal, frente às lesões causadas por arma de fogo

Ao se abordar a morte de causa externa, isto é, a morte não natural, o exame intrínseco ao cadáver humano (necrópsia) é prerrogativa exclusiva do perito Médico Legista. É reservado ao mesmo a elaboração de um laudo necroscópico, onde deverá detalhar o que viu e, a seguir, apresentar suas conclusões baseadas em evidências.

Compete ao Médico Legista estabelecer a *causa mortis* e descrever as lesões de interesse da Justiça nos casos que derivam de eventos denominados externos ou não naturais: suicídio, homicídio ou acidentes. Nos casos que se correlacionam com armas de fogo, compete ao mesmo determinar se o orifício decorrente do projétil no corpo humano é de entrada ou de saída.

Ao realizar estas atividades, este profissional não está exercendo medicina curativa nem preventiva, ou seja, sua finalidade não é o tratamento, nem a prevenção de doenças. Seu objetivo é mais vasto, em termos da ação social; auxilia a Justiça em relação á preservação dos direitos das pessoas. Este é classicamente o campo da Medicina Legal, área de superposição entre a Medicina e o Direito.

O Médico Legista, quando realiza este ato médico pericial, é visto na maioria das vezes como auxiliar da Justiça e a ela servindo de modo elucidativo com características científicas.

1.4. A histologia da pele humana

A pele humana é o manto de revestimento do organismo, indispensável à vida e que isola os componentes orgânicos do meio exterior. Apresenta as funções de proteção física, proteção imunológica, termorregulação, percepção (tátil, dolorosa e térmica) e de secreção⁽⁴⁾.

Possui três camadas de tecidos. Uma superficial (epiderme), uma intermediária (derme) e uma profunda (hipoderme ou tecido celular subcutâneo)⁽⁴⁾.

A **epiderme** é constituída por epitélio estratificado cuja espessura apresenta variações de 0,04mm até 1,6mm⁽⁴⁾.

A **derme** está disposta abaixo da epiderme e é constituída por denso estroma fibro-elástico. Neste situam-se os vasos, os nervos e os anexos (glândulas sebáceas, sudoríparas e folículos pilosos). Tem espessura variável no organismo humano variando desde 1 até 4mm. Os vasos sangüíneos profundos situam-se em nível dermo-hipodérmico. São constituídos de arteríolas, enquanto o plexo superficial localiza-se na derme subpapilar e é composto por capilares⁽⁴⁾.

A **hipoderme** é a camada mais profunda da pele, compõe-se exclusivamente de tecido adiposo e espessura variável.

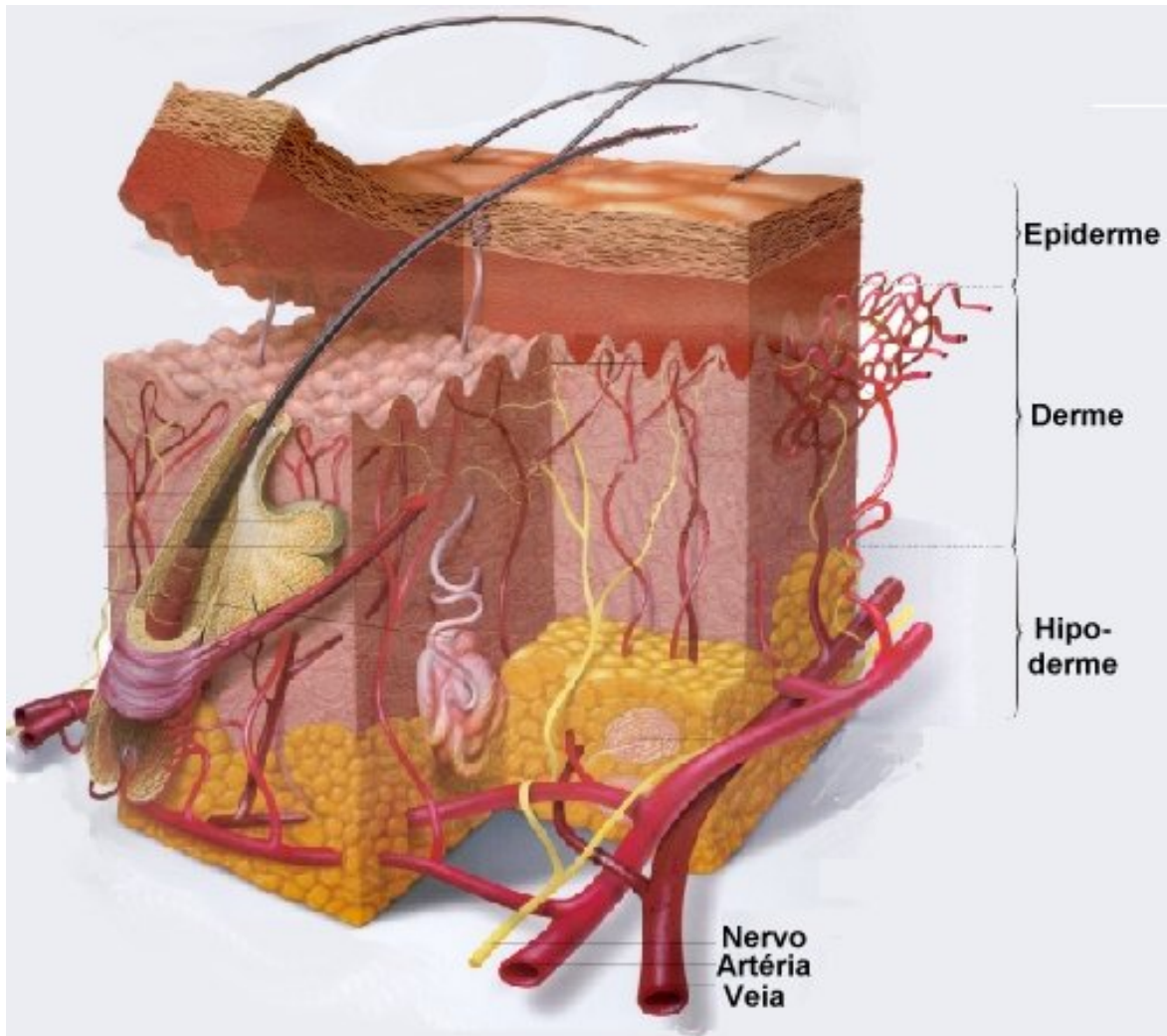


Figura 1. Corte tridimensional da pele humana.

1.5. A arma de fogo e a Balística

Conceitua-se como arma todo objeto que pode aumentar a capacidade de ataque ou defesa do homem⁽⁵⁾.

As armas de fogo são consideradas armas de arremesso complexas, de ação vulnerante pérfuro-contundente, ou seja, perfuram e contudem ao mesmo tempo, pois utilizam para expelir seus objetos lesivos – projéteis – a força expansiva dos gases decorrente da combustão da pólvora⁽⁶⁾. São na

realidade máquinas térmicas⁽⁵⁾ que arremessam os projéteis que contudem a pele, ao mesmo tempo que a perfuram⁽⁷⁾.

A Balística é uma disciplina que estuda as armas de fogo, sua munição e os efeitos dos tiros por elas produzidos⁽⁵⁾.

1.6. Caracterização dos orifícios de entrada e de saída dos projéteis de arma de fogo de uso civil e a patogênese destas lesões

Se o alvo atingido pelo projétil for um ser humano, os estudos dos efeitos nele produzidos – as lesões traumáticas denominadas intrínsecas, deverão ser analisados e estudados por profissional legalmente capacitado: Médico Legista.

No momento que um alvo humano é atingido, por um projétil expelido de uma arma de fogo, mais especificamente a pele, ocorrem lesões decorrentes deste impacto. Estas lesões são classificadas em **primárias e secundárias**⁽⁵⁾.

Quando do disparo de uma arma de fogo, ocorre a combustão extremamente rápida de certa quantidade de pólvora, de forma mais ou menos completa no interior dessa arma, subsistindo no interior do cano um resíduo incombusto de pólvora denominado sarro.

Este resíduo que aderindo ao projétil, sai pelo cano da arma de fogo, também é arremessado à pele humana, e vai sujar este órgão no orifício de entrada, provocando o chamado **enxugo**⁽⁸⁾; uma orla escura que fica imediatamente no interior da orla de escoriação, sendo esta característica exclusiva dos orifícios de entrada⁽⁹⁾.

Durante o esforço para romper a derme, o projétil sofre grande atrito com as fibras conjuntivas “limpando-se” e “enxugando-se” de suas impurezas – restos incombustos de pólvora, óleo, graxa, que trouxe ao percorrer o cano da arma de fogo^(10,11).

As **lesões primárias** são decorrentes da ação mecânica do projétil sobre a pele, já **as secundárias** são decorrentes da ação dos gases e resíduos da combustão da pólvora.

A epiderme é a primeira camada da pele a sofrer as lesões e, por ser menos elástica que a derme e mais externa, rompe-se imediatamente, enquanto que a derme, mais interna e elástica, rompe-se, dissociando-se, somente quando sua elasticidade máxima é vencida.

Devido a esta propriedade elástica cutânea, o diâmetro do orifício de entrada é, na maioria das vezes, menor que o calibre do projétil lesivo^(5,7,9).

Nos ferimentos de entrada, as bordas encontram-se, de modo geral, invertidas, devido à ação traumática de fora para dentro sobre a natureza elástica da pele⁽¹¹⁾.

A epiderme é a camada da pele que sofre mais a ação abrasiva e mecânica do projétil. Rompe-se primeiro, formando-se ao redor desta solução de continuidade cutânea, uma **orla de escoriação, que é também denominada de orla ou zona de contusão**. Esta **zona** não é característica exclusiva dos ferimentos de entrada de projéteis de arma de fogo, posto que podem ser notados, em algumas ocasiões, nos ferimentos de saída.

Ao redor do orifício de entrada encontra-se uma área denominada de **aréola equimótica**. Esta área geralmente circundando o orifício, é formada

pela sufusão hemorrágica ao longo do trajeto. Como consequência ao rompimento de vasos sangüíneos circundantes ao ferimento na derme, apresenta-se inicialmente com uma coloração violácea. No entanto, esta alteração não é exclusiva dos orifícios de entrada, podendo ocorrer também ao redor dos orifícios de saída.

A somatória destas três alterações na pele produzidas pelo impacto do projétil de arma de fogo e visíveis a olho nu – aréola equimótica, zona de escoriação/contusão e halo de enxugo é denominada **Anel de Fisch**.

Estas alterações (**efeitos primários**) estão ilustradas na Figura 2).

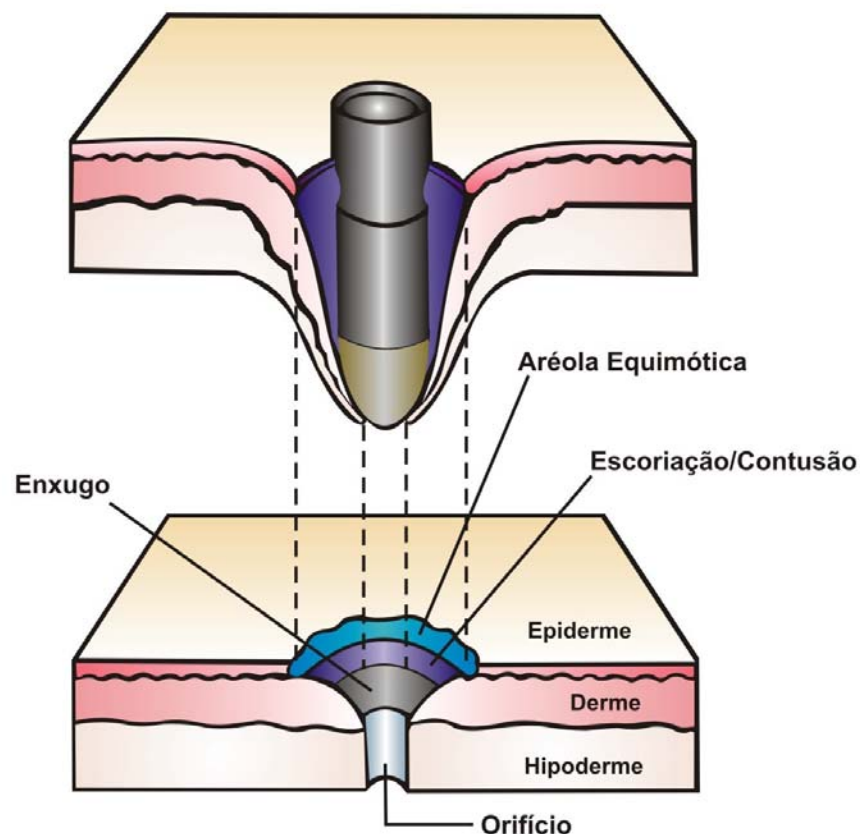


Figura 2. Efeitos primários na pele humana ocasionados por projétil de arma de fogo. (Modificada⁹)

Os **efeitos secundários** das lesões de um disparo de arma de fogo correlacionam-se aos que resultam da ação dos gases e resíduos da combustão da pólvora. São apenas identificados nos tiros dados encostados ou à curta distância. Nestes casos, os elementos existentes nestas circunstâncias tornam o diagnóstico de um orifício de entrada de arma de fogo de certa forma simples.

Mas nem sempre, mesmo nos tiros dados encostados ou à curta distância, os efeitos secundários estão positivados. Assim, se houver um anteparo intencional ou não, entre a arma de fogo que disparou o projétil e a vítima, estes elementos de diagnóstico macroscópico podem estar ausentes na pele. Como conseqüência surgem dificuldades na determinação do que seja um orifício de entrada ou um de saída de projétil de arma de fogo.

Segundo Tochetto⁽⁵⁾, estes **efeitos secundários** dificilmente são pesquisáveis em distâncias superiores a um metro, quando se trata de disparos de armas portáteis de uso civil (revólveres, pistolas). Estes efeitos são utilizados pela Perícia Criminalística com a finalidade de se mensurar a provável distância do disparo que atingiu a vítima.

Partículas metálicas também podem ser arremessadas pelo cano da arma no momento do disparo de uma arma de fogo e, juntamente com o projétil, direcionadas para o alvo como se fossem satélites deste, podendo ser detectadas na pele, através de técnicas especiais, nos casos de disparos até a uma distância de três metros⁽¹²⁾. Nestes casos, infere-se que houve um tiro a média distância⁽¹³⁾.

Estes efeitos secundários são em número de três : 1) zona de chama, chamuscamento ou queimadura ; 2) zona de esfumaçamento; 3) zona de tatuagem.

A **zona de chamuscamento ou queimadura** é produzida pela ação dos gases superaquecidos e inflamados⁽⁵⁾. Saem do cano no momento da explosão do disparo apresentando intensidade maior ou menor, variando com a quantidade e a qualidade da carga. A distância do tiro⁽¹⁴⁾ ao atingir um alvo – pele humana – produz queimadura e modificações estruturais variáveis de acordo com a temperatura dos gases eliminados. Ocasiona uma dissecção mais ou menos violenta dos tecidos, com a formação de um fendilhamento entre as camadas da pele, destacando a epiderme da derme, fendendo esta nos seus elementos constituintes, além de poder ocorrer lise apreciável dos seus caracteres microscópicos⁽⁷⁾. Macroscopicamente é bem evidente, quando presente, nos tiros que se utilizaram pólvora preta. É pouco intensa quando se utiliza a pólvora química (sem fumaça)⁽⁵⁾.

A **zona de esfumaçamento** é produzida pelo depósito de fuligem da combustão da pólvora ao redor do orifício de entrada, sendo facilmente removida^(5,10). É encontrada sob a forma de minúsculas partículas. Macroscopicamente é bem evidente, quando presente, nos tiros que se utilizaram pólvora preta; já quando se utilizou pólvora química (sem fumaça) é pouco intensa⁽⁵⁾.

A **zona de tatuagem** é produzida pelos grânulos de pólvora, queimados ou não, que são projetados no momento do disparo. Ao atingirem o alvo incrustam-se ao redor do orifício de entrada, não sendo removidos por lavagem ou limpeza superficial. Em se tratando de pele humana, quando estas

partículas atingem e penetram na pele, de forma mais ou menos profunda, dependendo da velocidade, comportam-se como verdadeiros pequenos projéteis. Têm um aspecto de pontilhado escuro⁽¹⁴⁾.

A **zona de tatuagem** é irregular, não circular, tem início na borda imediatamente externa da zona de enxugo. Estende-se para a periferia, atenuando-se até desaparecer por completo. Seu diâmetro macroscópico tem relação direta com a distância do disparo até o alvo: quanto menor a distância, menor a zona de tatuagem, sendo mais densa e profunda nestas situações⁽¹⁵⁾. É característica exclusiva dos orifícios de entrada.

Os efeitos secundários estão ilustrados na Figura 3.

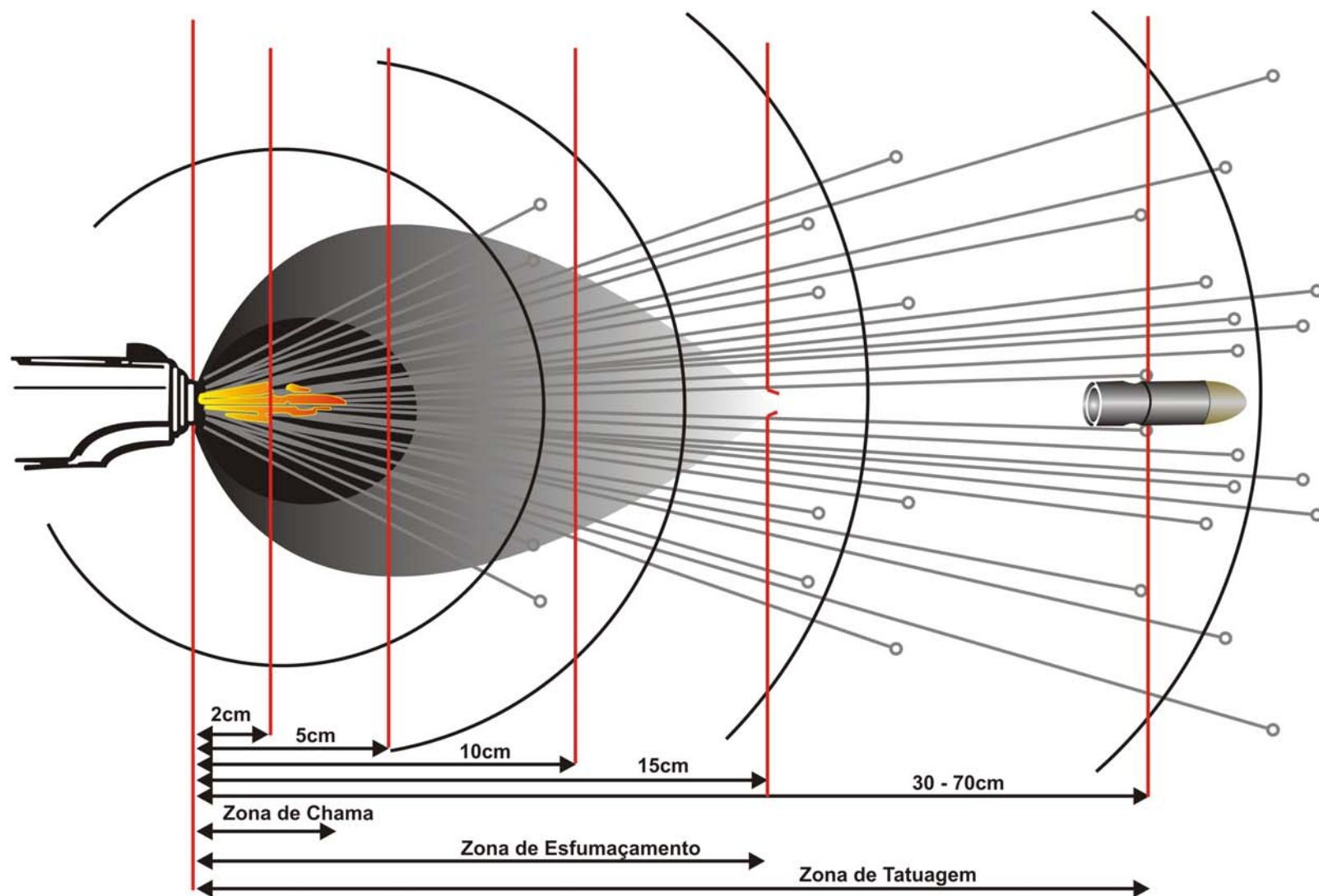


Figura 3. Efeitos secundários na pele humana ocasionados por projétil de arma de fogo. (Modificada¹⁶)

Os **orifícios de saída** dos projéteis de arma de fogo na pele humana são produzidos projéteis, isoladamente ou reforçados por corpos que se juntem no decorrer de seu trajeto no interior do corpo humano (vestes, botões, ossos, dentes, cartilagens, fragmentos de órgãos, músculos).

Costumam apresentar bordas evertidas, sangrantes e irregulares, sendo de diâmetro geralmente maior que o de entrada.

Não apresentam orla de enxugo ou os elementos secundários do tiro; isto é, elementos químicos decorrentes da combustão da pólvora (queimadura, esfumaçamento e tatuagem). A aréola equimótica pode estar presente circundando a lesão, pois o mecanismo gerador é o mesmo dos ferimentos de entrada: pérfuro-contundente. A orla de escoriação pode estar presente se o projétil, ao sair, encontrar resistência nos tecidos⁽¹¹⁾.

Histopatologicamente visualiza-se uma maior infiltração gordurosa no ferimento de saída⁽¹⁷⁾.

1.7. Justificativa

Apesar de haver parâmetros macroscópicos bem definidos para diferenciar um orifício de entrada de um de saída por projétil de arma de fogo de uso civil, nem sempre é possível estabelecer-se esta diferenciação baseando-se apenas nestes achados. Ou seja, um orifício de entrada pode em algumas circunstâncias ser confundido com um orifício de saída quando analisa-se apenas o aspecto macroscópico das lesões.

Nestes casos deve-se lançar mão dos recursos técnico-científicos disponíveis, enfocando o aspecto histopatológico das lesões na pele humana para diferenciar com mais clareza estas alterações lesivas.

A tentativa de melhor estabelecer parâmetros microscópicos que possam auxiliar nesta diferenciação, justifica a realização deste trabalho.

1.8. Objetivo

Por meio de análise histopatológica, melhor estabelecer a diferenciação dos elementos característicos dos ferimentos de entrada e de saída ocasionados por projéteis de arma de fogo de uso civil na pele humana.

2. CASUÍSTICA E MÉTODO

2. CASUÍSTICA E MÉTODO

Foram selecionados quatro casos de óbito por lesões ocasionadas por projéteis de arma de fogo de uso civil, nos quais houve a identificação macroscópica de quatorze orifícios de entrada e seus respectivos quatorze orifícios de saída.

Estes materiais foram coletados no setor de Tanatologia do Instituto Médico Legal - IML da Capital.

As lesões foram fotografadas utilizando-se uma máquina fotográfica digital 2.0 *mega pixels* de resolução óptica.

Para a **descrição macroscópica** das lesões utilizou-se o seguinte protocolo :

FERIMENTO N^o _____

ORLA DE ESCORIAÇÃO	----- ()SIM	()NÃO
ARÉOLA EQUIMÓTICA	----- ()SIM	()NÃO
HALO DE ENXUGO	----- ()SIM	()NÃO
BORDAS INVERTIDAS	----- ()SIM	()NÃO
BORDAS EVERTIDAS	----- ()SIM	()NÃO
ZONA DE ESFUMAÇAMENTO	----- ()SIM	()NÃO
ZONA DE CHAMUSCAMENTO	----- ()SIM	()NÃO
ZONA DE TATUAGEM	----- ()SIM	()NÃO

Cada lesão foi retirada através de uma conização da mesma utilizando-se lâmina de bisturi descartável nº 23, com aproximadamente 3 cm de raio, a partir do centro do ferimento e com 1 cm de profundidade.



Figura 4. Fragmento de pele com orifício de entrada retirado em forma de cone.

O material foi fixado em formol a 20%, submetido a processamento histopatológico de rotina, embebido em parafina, seccionado em cortes de 5 micrômetros e corado pela hematoxilina-eosina.

A pele foi examinada **microscopicamente**, segundo o seguinte protocolo:

EXAME MICROSCÓPICO – LÂMINA Nº

EPIDERME

ZONA DE QUEIMADURA ----- ()SIM ()NÃO

RESQUÍCIOS DE CORPOS ESTRANHOS ----- ()SIM ()NÃO

RESQUÍCIOS DE TECIDO ADIPOSEO ----- ()SIM ()NÃO

NA DERME

NECROSE DE COAGULAÇÃO ----- ()SIM ()NÃO

RESQUÍCIOS DE CORPOS ESTRANHOS ----- ()SIM ()NÃO

RESQUÍCIOS DE TECIDO ADIPOSEO ----- ()SIM ()NÃO

HEMORRAGIA ----- ()SIM ()NÃO

TATUAGEM ----- ()SIM ()NÃO

3. RESULTADOS

3. RESULTADOS

Relata-se a seguir os dados obtidos em relação aos exames macroscópicos e microscópicos.

3.1. Dados gerais referentes à macroscopia dos orifícios de entrada

Os dados referentes à macroscopia dos orifícios de entrada estão apresentados na Tabela 1.

Tabela 1. Dados referentes à macroscopia dos orifícios de entrada.

Características Macroscópicas	N	%
Orla de escoriação	14	100,0
Aréola equimótica	14	100,0
Zona de enxugo	12	85,7
Borda invertida	12	85,7
Borda evertida	02	14,3
Zona de chamuscamento	0	0
Zona de esfumaçamento	0	0
Zona de tatuagem	0	0

3.2. Dados gerais referentes à macroscopia dos orifícios de saída

Os dados referentes à macroscopia dos orifícios de saída estão apresentados na Tabela 2.

Tabela 2. Dados referentes à macroscopia dos orifícios de saída.

Características Macroscópicas	N	%
Orla de escoriação	03	21,5
Aréola equimótica	03	21,5
Zona de enxugo	0	0
Borda invertida	0	0
Borda evertida	13	92,8
Zona de chamuscamento	0	0
Zona de esfumaçamento	0	0
Zona de tatuagem	0	0

Os dados de macroscopia dos orifícios de entrada e saída são apresentados na Figura 5.

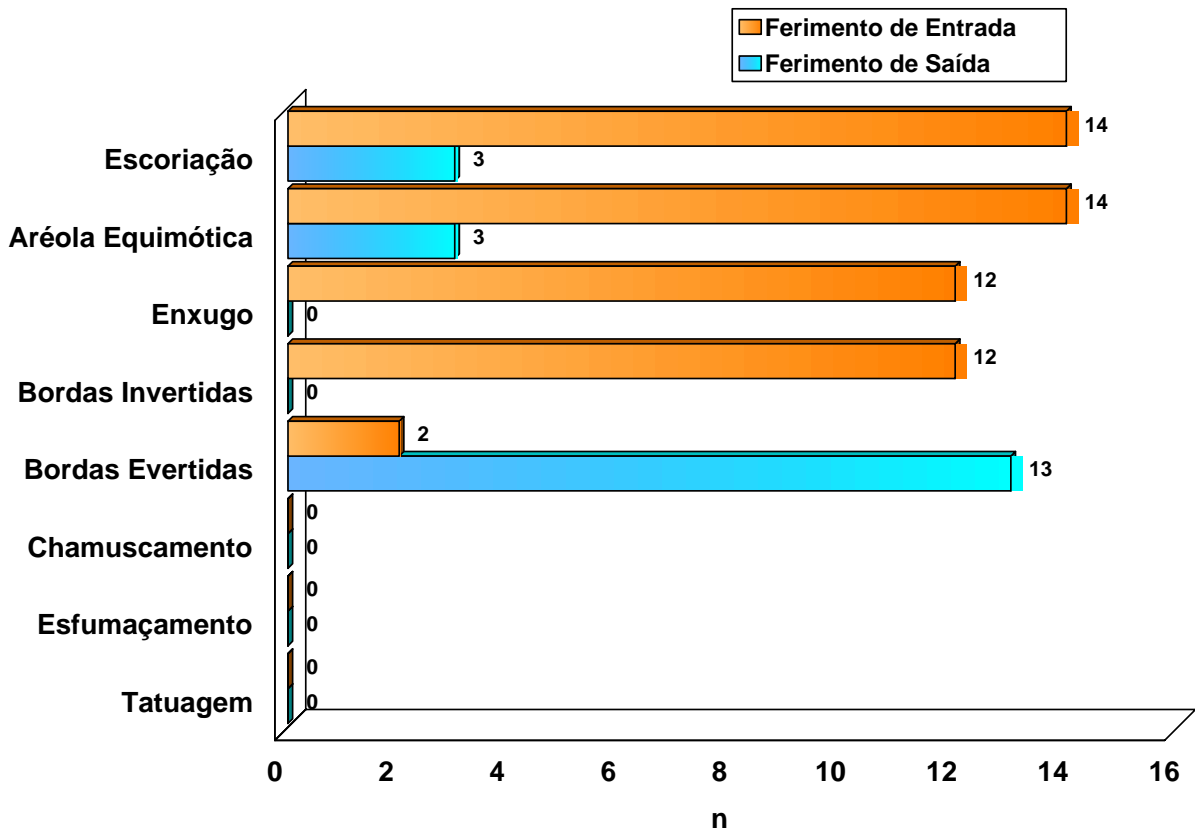


Figura 5. Dados macroscópicos dos orifícios de entrada e de saída.

3.3. Dados gerais referentes à microscopia dos orifícios de entrada

Os dados referentes à microscopia dos orifícios de entrada estão apresentados na Tabela 3.

Tabela 3. Dados referentes à microscopia dos orifícios de entrada.

Características Microscópicas	N	%
Corpo estranho na epiderme	04	28,6
Tecido adiposo na epiderme	0	0
Queimadura na epiderme	14	100,0
Necrose de coagulação na derme	14	100,0
Corpo estranho na derme (fibras de algodão e graxa)	08	57,2
Tecido adiposo na derme	0	0
Hemorragia na derme	14	100,0
Tatuagem na derme	03	21,5

3.4. Dados gerais referentes à microscopia dos orifícios de saída

Os dados referentes à microscopia dos orifícios de saída estão apresentados na Tabela 4.

Tabela 4. Dados referentes a microscopia dos orifícios de saída.

Características Microscópicas	N	%
Corpo estranho na epiderme	02	14,3
Tecido adiposo na epiderme	01	7,2
Queimadura na epiderme	0	0
Necrose de coagulação na derme	12	85,7
Corpo estranho na derme (tecido ósseo e fibras musculares)	06	42,8
Tecido adiposo na derme	07	50,0
Hemorragia na derme	10	71,5
Tatuagem na derme	0	0

Os dados de microscopia dos orifício de entrada e de saída são apresentados na Figura 6.

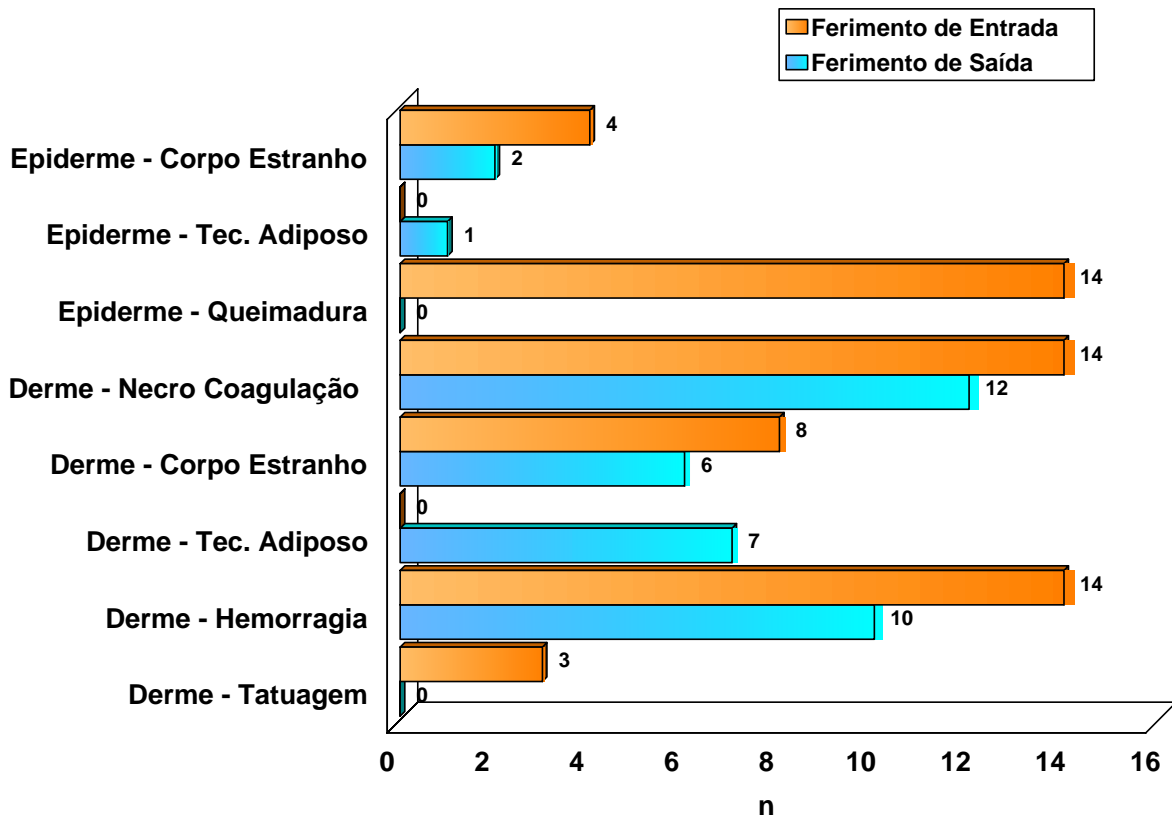


Figura 6. Dados microscópicos dos orifícios de entrada e de saída

3.5. Análise conjunta dos achados macro e microscópicos

Os **resultados macroscópicos** mostram dois padrões diferentes, quando comparamos os orifícios de entrada com os orifícios de saída.

O **orifício de entrada** caracteriza-se por apresentar, **macroscopicamente**, em todos os casos analisados, orla de escoriação e aréola equimótica. A zona de enxugo pode ser observada em 85,7% dos casos, assim como, a presença de bordas invertidas.

Uma característica, de modo geral dos orifícios de saída; isto é, bordas evertidas, foi constatada em dois ferimentos de entrada (14,3%).

As zonas de chamuscamento, esfumaçamento e de tatuagem não foram observadas de forma macroscópica em nenhum ferimento de entrada.

O **orifício de saída** caracteriza-se por apresentar, **macroscopicamente**, as bordas evertidas em 13 casos (92,8%). As bordas invertidas não foram observadas em nenhum caso. A orla de escoriação e a aréola equimótica estavam presentes em 3 casos (21,5%). As zonas de enxugo, chamuscamento, esfumaçamento e de tatuagem não estavam presentes em nenhum caso.

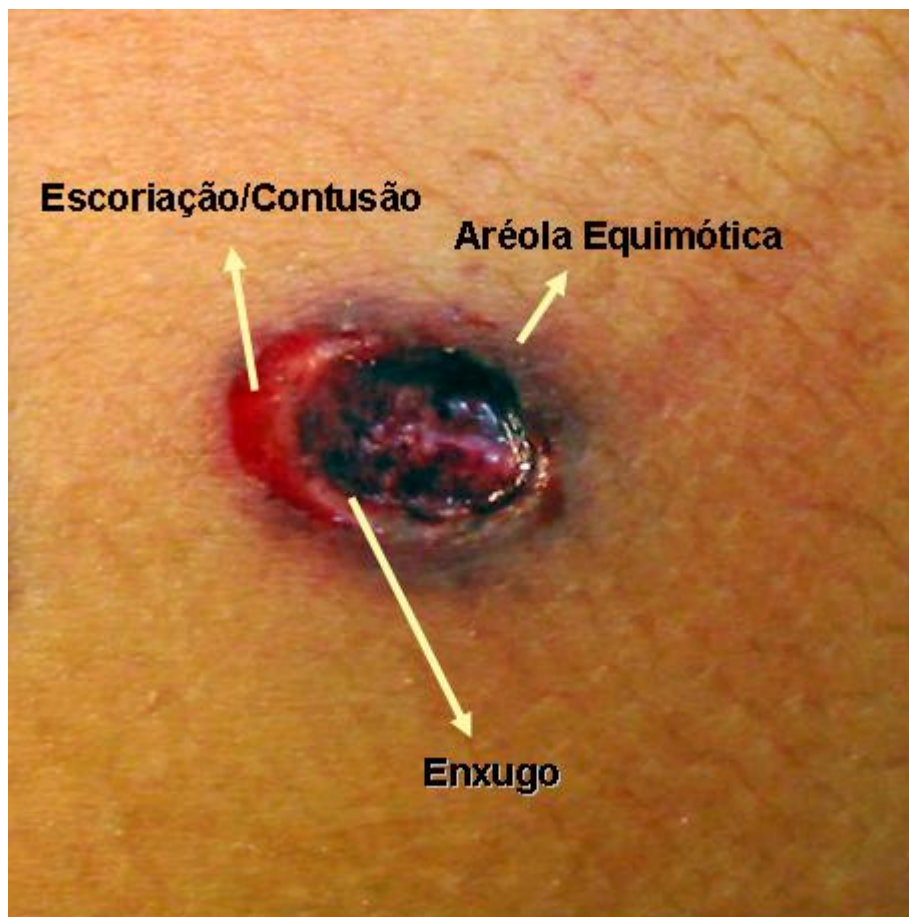

Figura 7. Ferimento típico de entrada.

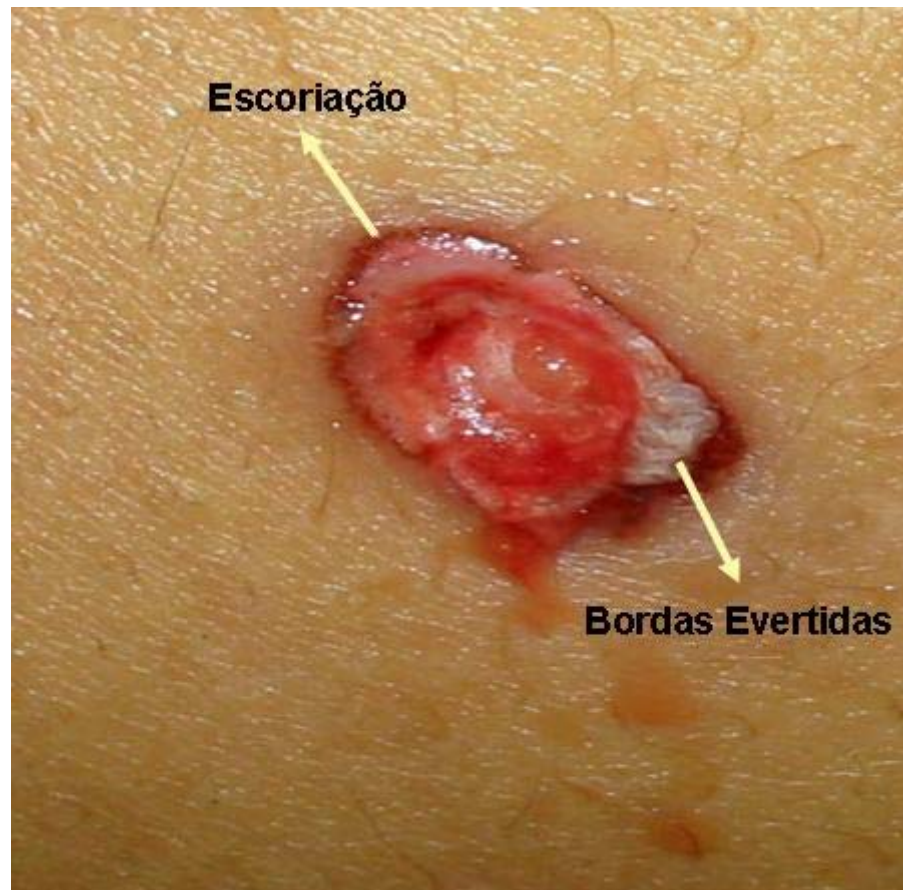
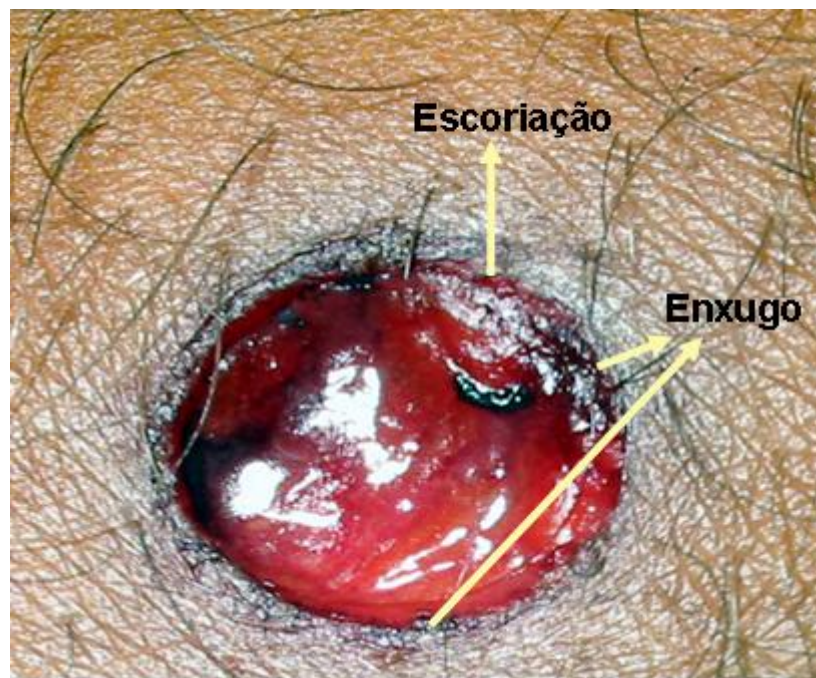
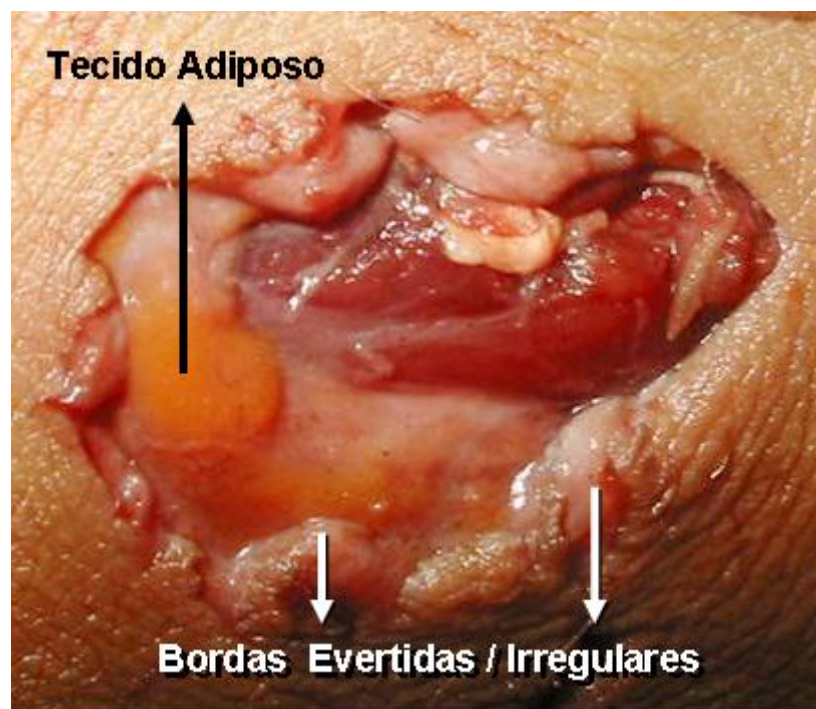


Figura 8. Ferimento típico de saída.



entrada



saída

Figura 9. Ferimentos típicos de entrada e saída do mesmo projétil.

Os resultados dos exames histopatológicos também evidenciaram dois padrões distintos para os orifícios de entrada e de saída.

Na análise **microscópica dos orifícios de entrada** a presença de corpos estranhos na epiderme ocorreu em 4 casos (28,6%). Queimadura na epiderme, hemorragia e necrose de coagulação na derme, em 14 casos (100%).

A presença de corpo estranho na derme ocorreu em 8 casos (57,2%) e a tatuagem na derme em 3 casos (21,5%).

Em nenhum caso foi observada a presença de tecido adiposo na epiderme ou na derme.

Já na **análise microscópica dos orifícios de saída**, a presença de corpo estranho na epiderme deu-se em 2 casos (14,3%). A presença de tecido adiposo na epiderme ocorreu em um único caso (7,2%) e alterações de queimaduras em nenhum caso. Na derme, foram observadas necrose de coagulação em 12 casos (85,7%) ; em 6 casos (42,8%) notou-se a presença de corpos estranhos; em 7 casos (50,0%), a presença de tecido adiposo; em 10 casos (71,5%) a presença de hemorragia e, finalizando, nenhum caso de tatuagem.

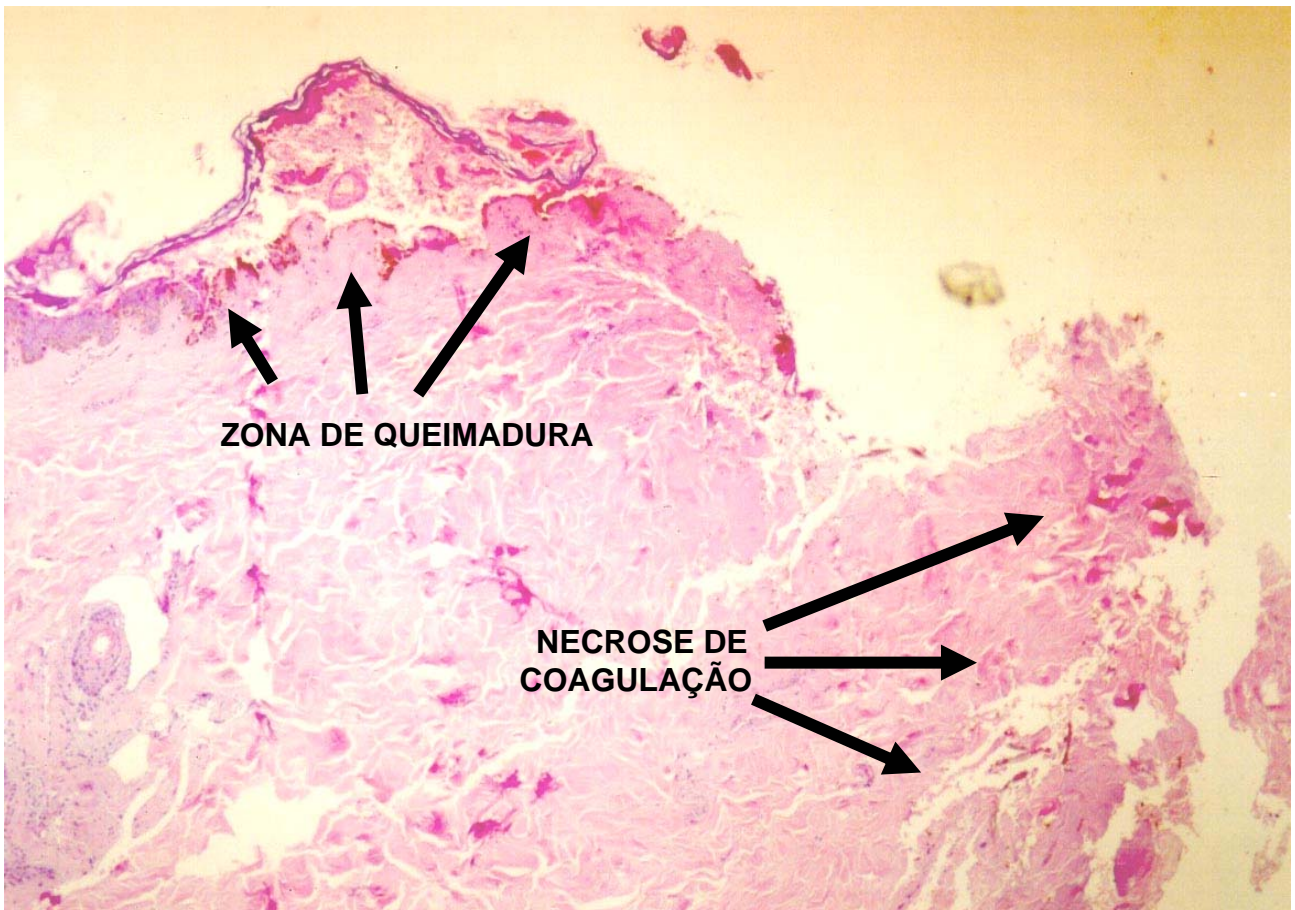


Figura 10. Corte histológico de ferimento de entrada na pele, corado com hematoxilina-eosina, aumentado 10 vezes.

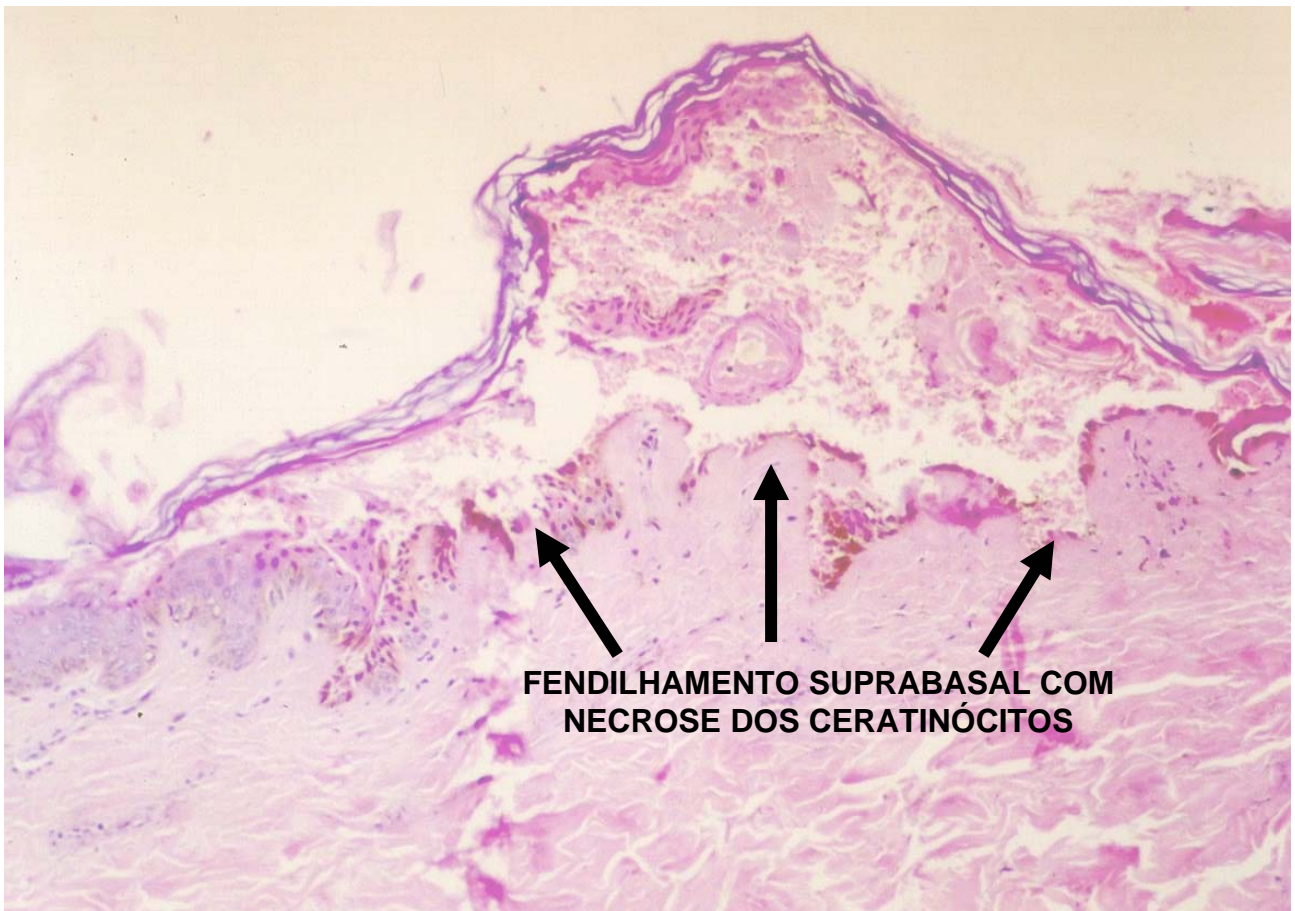


Figura 11. Corte histológico de ferimento de entrada na pele, corado com hematoxilina-eosina, aumentado 100 vezes.

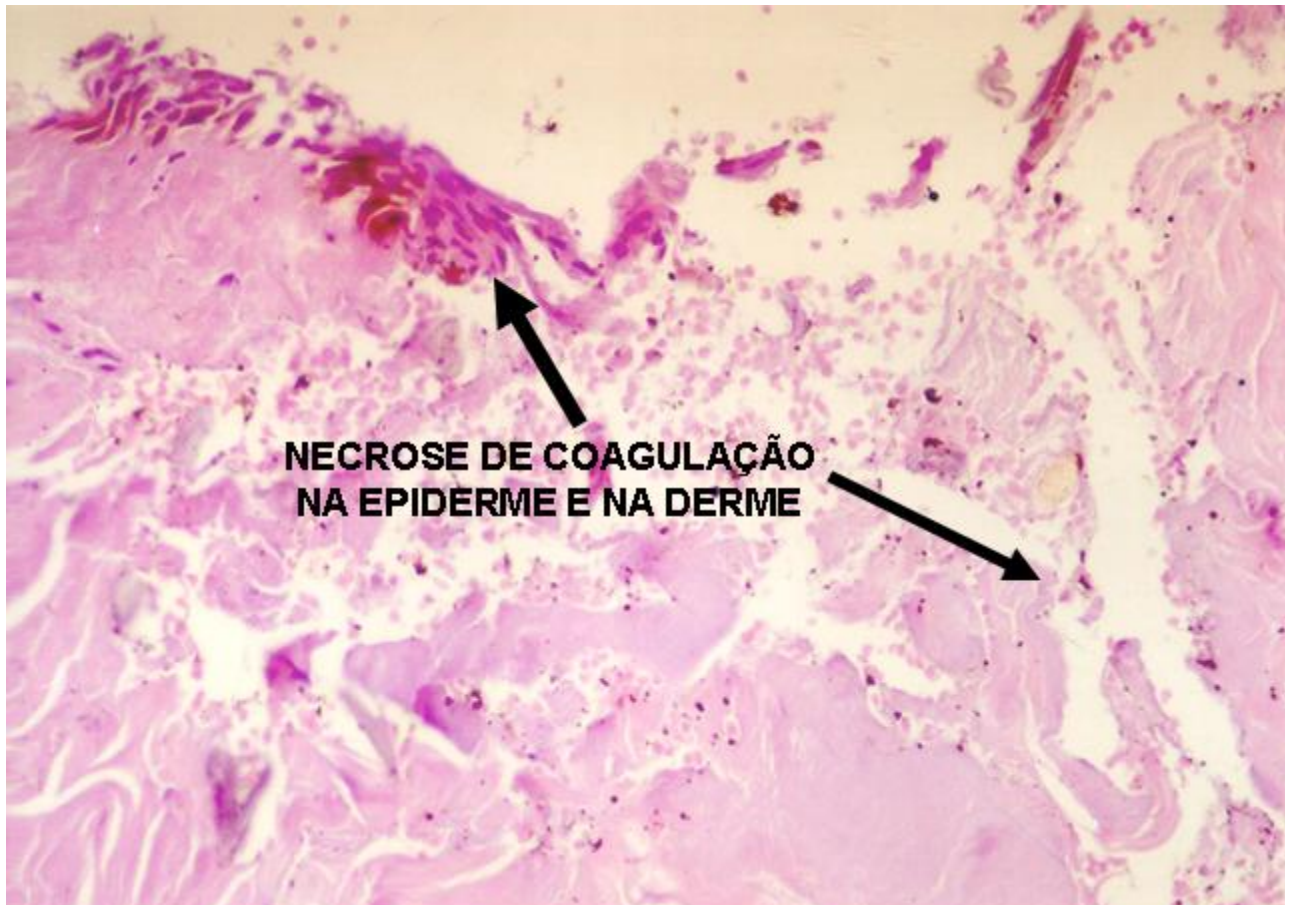


Figura 12. Corte histológico de ferimento de entrada na pele, corado com hematoxilina-eosina, aumentado 200 vezes.

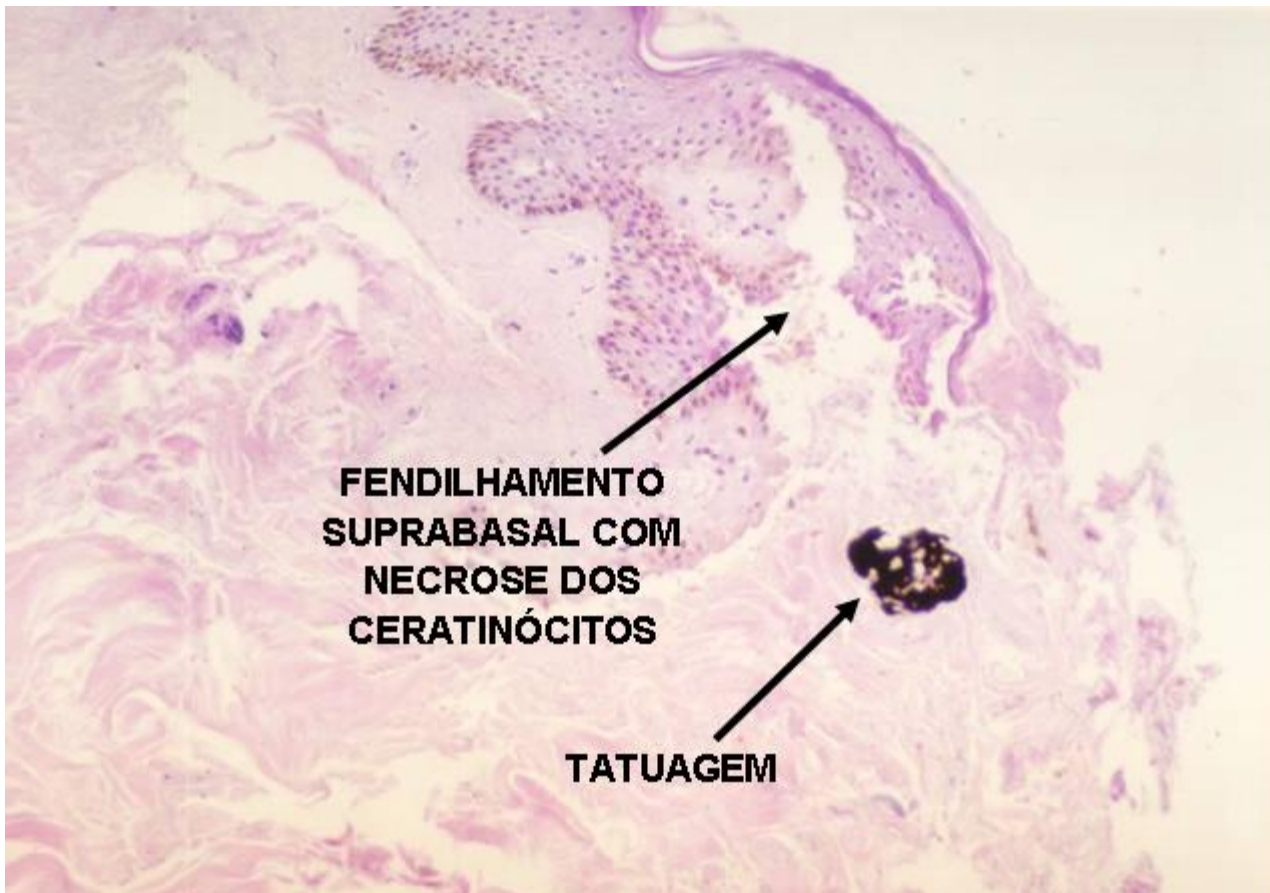


Figura 13. Corte histológico de ferimento de entrada na pele, corado com hematoxilina-eosina, aumentado 100 vezes.

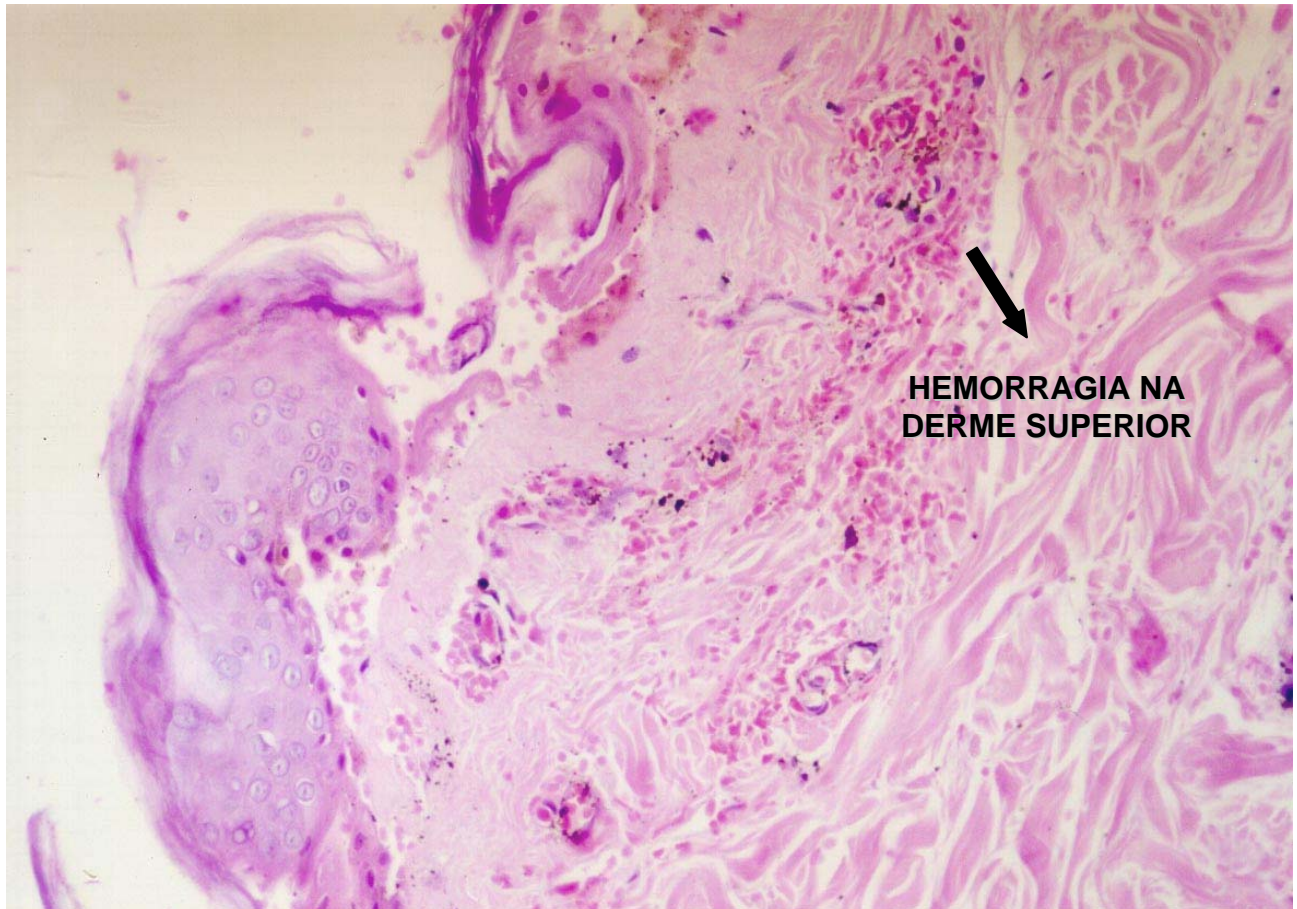

Figura 14. Corte histológico de ferimento de entrada na pele, corado com hematoxilina-eosina, aumentado 200 vezes.

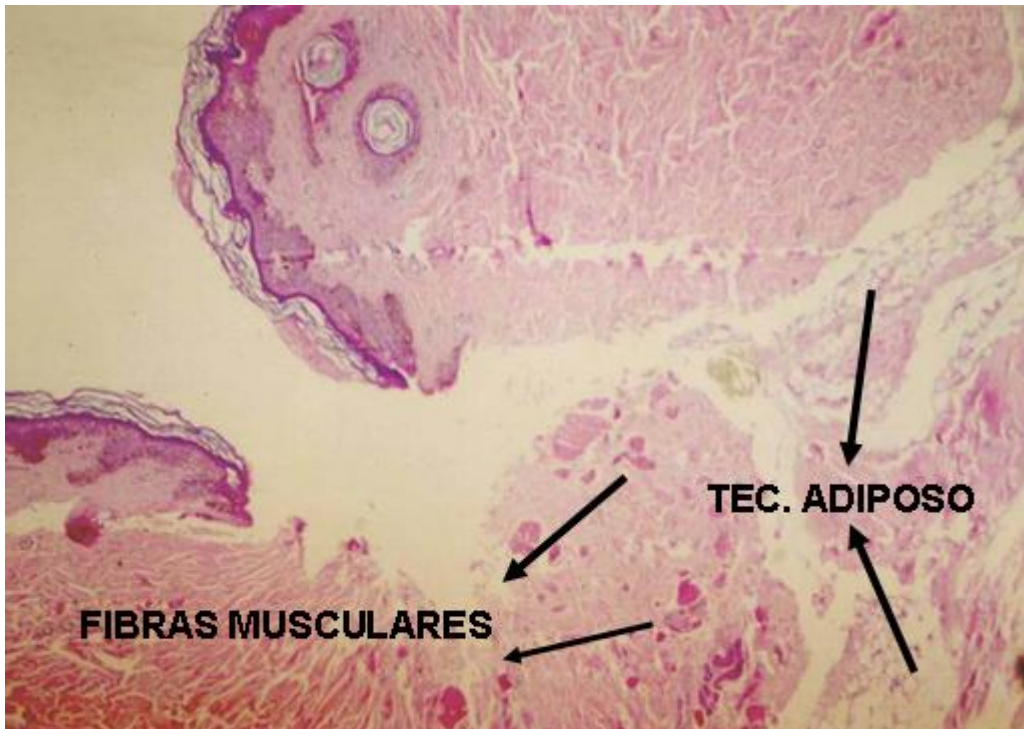


Figura 15. Corte histológico de ferimento de saída na pele, corado com hematoxilina-eosina, aumentado 10 vezes.

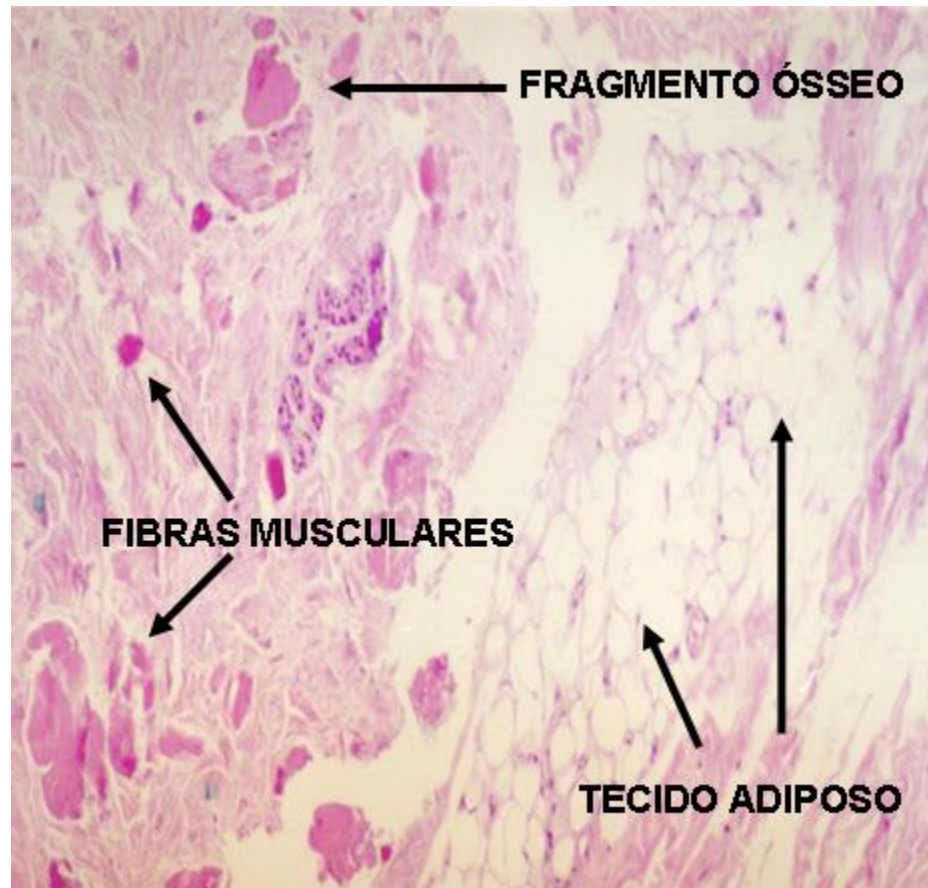


Figura 16. Corte histológico de ferimento de saída na pele, corado com hematoxilina-eosina, aumentado 100 vezes.

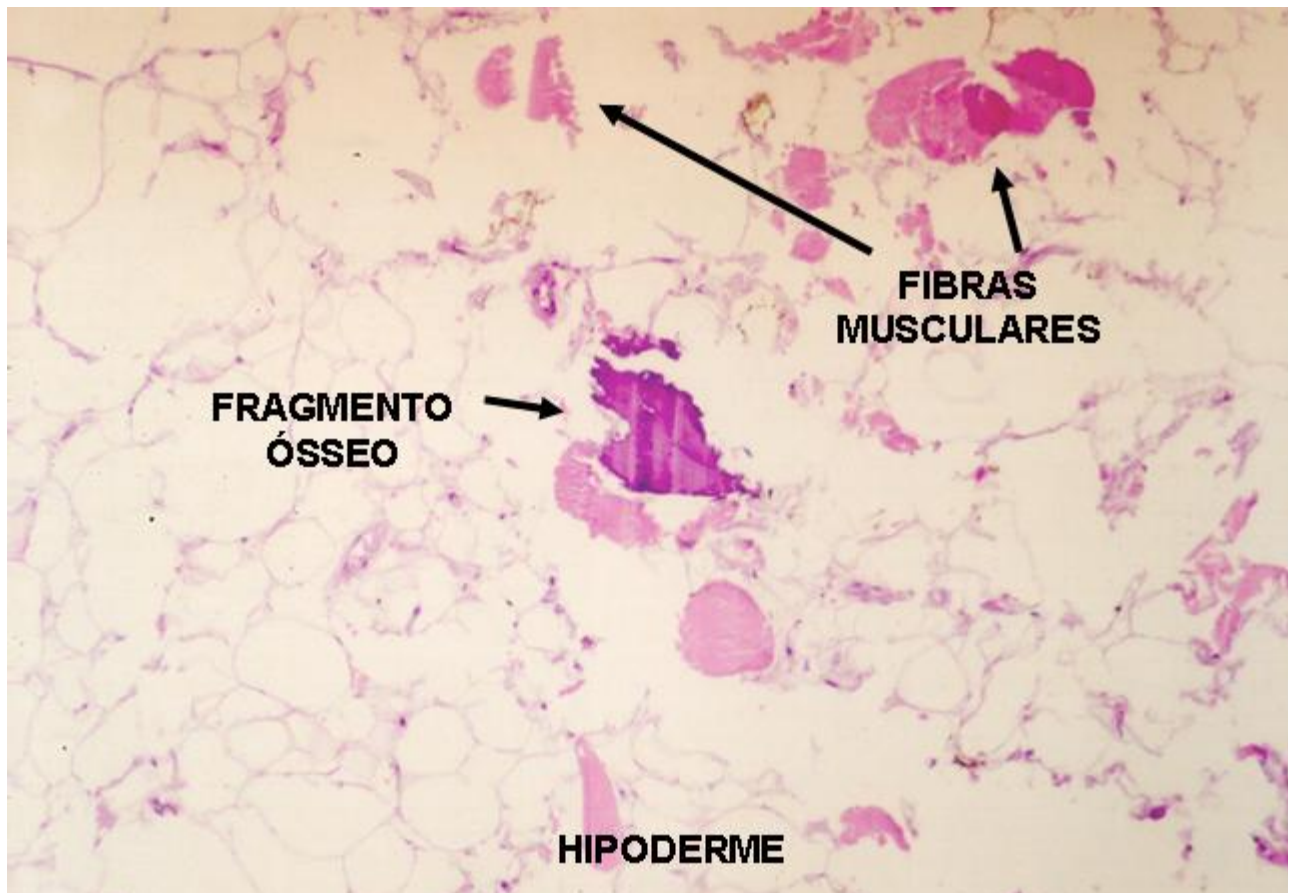


Figura 17. Corte histológico de ferimento de saída na pele, corado com hematoxilina-eosina, aumentado 100 vezes.

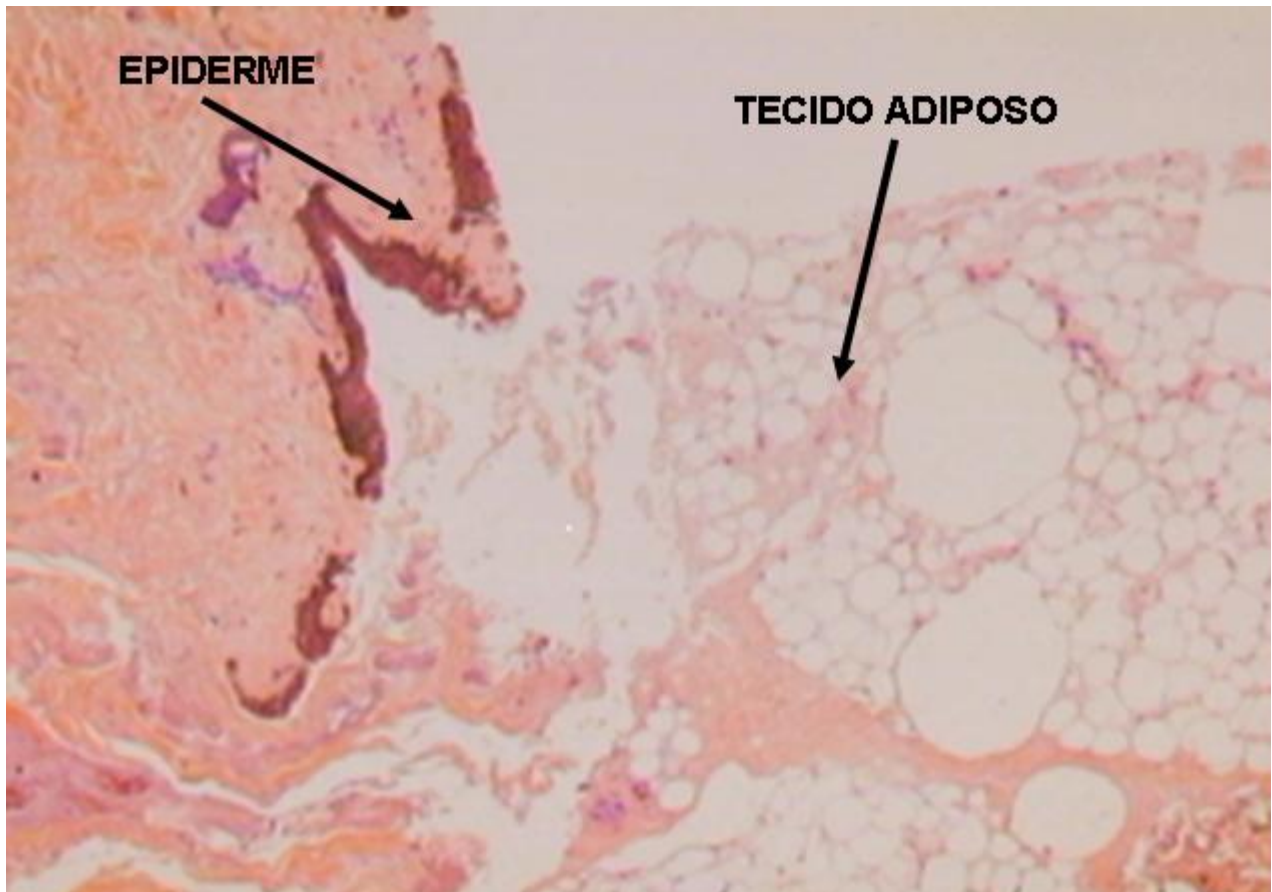


Figura 18. Corte histológico de ferimento de saída na pele, corado com hematoxilina-eosina, aumentado 100 vezes.

4. DISCUSSÃO

4. DISCUSSÃO

4.1. Situações que dificultam a caracterização dos orifícios de entrada e de saída dos projéteis de arma de fogo do ponto de vista macroscópico

Em alguns casos, pode ocorrer divergência do que seja um orifício de entrada de projétil de arma de fogo, confundindo-o com um de saída, ou vice-versa. Trata-se de um problema do cotidiano, cuja determinação assume, muitas vezes, extraordinária importância na resolução do processo judicial. Um diagnóstico seguro destes ferimentos, ocasionados por instrumentos pérfuro-contundentes faz-se necessário.

Para que o ferimento possa ser melhor avaliado de forma macroscópica, é necessário que os sinais visíveis a olho nu não tenham sido alterados pelo manuseio, decomposição do cadáver ou outros fatores⁽¹⁸⁾.

A vítima, com freqüência, é levada com vida a alguma unidade de saúde, onde recebe atendimento, durante o qual suas vestes são removidas e as lesões na pele, ocasionadas pelos projéteis de arma de fogo, tratadas. Nestes casos, após o óbito, as vítimas apresentam-se despidas ao serem admitidas nos Institutos Médico Legais e as lesões cutâneas têm suas características macroscópicas originais modificadas⁽¹³⁾ o que constitui ou pode constituir fator de dificuldade ao diagnóstico mais fidedigno.

Costuma-se dizer que as bordas do orifício de saída são evertidas, enquanto que as bordas do orifício de entrada são voltadas para dentro⁽⁹⁾.

Os resultados deste trabalho confirmam os dados da literatura, pois a borda evertida foi encontrada em 13 orifícios de saída. No entanto, em 1 dos orifícios de saída não encontramos este achado, demonstrando que dados duvidosos podem ocorrer.

Thoinot⁽¹⁹⁾ afirma que esta inferência é mais teórica do que prática ou real, pois além de se poder encontrar um número de saídas maior do que de entradas, achado explicado pela fragmentação do projétil ao se impactar contra estruturas ósseas, nem sempre encontraremos os padrões clássicos que diferenciam macroscopicamente um orifício de entrada de um de saída. Outras causas de haver mais de um ferimento de saída, correspondendo a apenas um de entrada são devidas aos pedaços de ossos que podem sair do corpo, propélidos pelo projétil ou até mesmo dois projéteis penetrarem pelo mesmo orifício e depois se desviarem dentro do corpo, causando ferimentos distintos de saída⁽⁸⁾.

Um projétil de arma de fogo único, geralmente, produz um só orifício de entrada. Todavia, há casos que produz mais de um orifício de entrada e que podem induzir o perito médico legista a conclusões errôneas.

Hernandes em “Lesões por armas de fogo” – tese de doutorado apresentada à Faculdade de Medicina de São Paulo, em 26 de março de 1932, discorre sobre o caso de uma mulher que foi atingida por projétil de arma de fogo e apresentava três orifícios. O perito verificou que dois deles estavam situados na mama e o terceiro no tórax. Atribuiu os dois primeiros a um ferimento por projétil arma de fogo, e o terceiro a um golpe de faca. Ao exame necroscópico foi estabelecido, porém, que os três ferimentos foram produzidos

pelo mesmo projétil, que atravessou, primeiramente, a mama pendente (entrou e saiu) e em seguida penetrou no tórax. São casos raros mas que o Médico Legista deve observar com muito cuidado⁽¹⁴⁾.

Wilmes afirma que é extremamente difícil distinguir um ferimento de entrada de um de saída, quando um projétil transfixa somente partes moles ou um pequeno segmento do corpo, ou estejam, muito próximos entre si. Nesta situação, nos tiros classificados como encostados, o ferimento de entrada pode ser maior e irregular, confundindo-se com o de saída que, nestes casos, pode ser menor, ainda que costumeiramente irregular.

Ele também infere que se houver dúvidas acerca de qual ferimento é o de entrada ou o de saída, deve-se lançar mão de exames complementares, entre os quais o histopatológico, que poderá auxiliar no diagnóstico⁽⁸⁾.

4.2. A importância da diferenciação entre orifício de entrada e orifício de saída do ponto de vista jurídico

Diante dos ferimentos por arma de fogo, determinar precisamente se o orifício é de entrada ou de saída é muitas vezes de extraordinária importância na resolução do processo criminal.

Esta divergência pode ocasionar sérios desdobramentos jurídicos, dificultando sobremaneira a real aplicação da Justiça. Pode deste modo, contribuir negativamente para a defesa dos direitos e garantias das pessoas, ocasionando a condenação de um inocente ou a absolvição de um homicida.

A direção em que foi dado o disparo da arma de fogo em relação ao corpo da vítima, seja em posicionamento anatômico, se foi de frente para trás; de baixo para cima; da esquerda para a direita; de perto ou de longe e outras situações, todas estas observações são de fundamental importância no delineamento do momento da agressão.

Do ponto de vista jurídico, assume capital importância estes aspectos, posto que, somando-se as circunstâncias dos fatos às especificações descritivas macroscópicas das lesões dos ferimentos ocasionadas por projéteis de arma de fogo, e confirmadas através de estudo histopatológico, auxilia o curso do diagnóstico mais fidedigno.

4.3. A correspondência das alterações morfológicas macro e microscópicas observadas nos orifícios de entrada e de saída dos projéteis de arma de fogo e sua contribuição para o diagnóstico

Analisando microscopicamente a área de escoriação descrita no protocolo macroscópico, observou-se em todos os orifícios de entrada sinais de queimadura (fenda sub epidérmica e necrose dos ceratinócitos).⁽²⁰⁾ Este sinal não foi encontrado nos 3 orifícios de saída que apresentaram área de escoriação. Conclui-se, portanto, que este seja um importante parâmetro para se definir um orifício de entrada em casos duvidosos.

A presença de fibras de algodão e depósitos de graxa observados à microscopia em 8 orifícios de entrada correspondente a área de enxugo, e a

ausência destes materiais nos orifícios de saída, demonstram que estes achados microscópicos, quando presentes, são característicos de orifício de entrada.

Analisando-se os achados microscópicos, na derme dos orifícios de saída, observou-se a presença de fibras musculares e tecido ósseo em 6 deles e tecido adiposo, em 7.

A presença destes materiais constitui sinal indicativo de orifício de saída.

5. CONCLUSÕES

5. CONCLUSÕES

1. O estudo histopatológico dos ferimentos ocasionados por projéteis de arma de fogo na pele fornece substrato para o diagnóstico mais acurado do orifício de entrada e de saída;
2. À microscopia, a necrose de coagulação dos ceratinócitos associada à fenda sub epidérmica (efeitos de lesão por queimadura) é característica de orifícios de entrada;
3. À microscopia, a presença de tatuagem é característica dos orifícios de entrada;
4. À microscopia, a presença de tecido adiposo, tecido muscular e tecido ósseo na derme é característica de orifício de saída.

6. REFERÊNCIAS BIBLIOGRÁFICAS

6. REFERÊNCIAS BIBLIOGRÁFICAS

1. Agência Brasil. Brasil é o segundo em mortes por armas de fogo. 05/05/2005 <http://www.estadao.com.br/rss/agestado/2005/mai/05/131.htm>
2. Agência Brasil. Armas de fogo matam mais de 32 mil por ano no Brasil. 27/06/2005 <http://www.estadao.com.br/rss/agestado/2005/jun/27/131.htm>
3. Croce D. Croce Júnior D. Manual de Medicina Legal. 3ª ed. São Paulo: Saraiva; 1996, p. 1.
4. Sampaio SAP, Castro RM, Rivitti EA. Dermatologia básica. 3ª ed. São Paulo: Artes Médicas; 1987, p. 1-24.
5. Tochetto S. Tratado de perícias criminalísticas. Porto Alegre: Sagra; 1995, p. 215-359.
6. Almeida Júnior A, Costa Júnior JBO. Lições de Medicina Legal. 21ª ed. São Paulo: Companhia Editora Nacional; 1996, p. 140-154.
7. Carvalho HV. Manual de técnica tanatológica. São Paulo: Rossolillo; 1950, p. 122-158.
8. Teixeira WRG. Medicina legal: Traumatologia Forense; 1995, p. 35-64.

9. Gomes H. Medicina Legal. 32^a ed. Rio de Janeiro: Freitas Bastos; 1997, p. 258-302.
10. Fávero F. Medicina Legal: Introdução ao estudo da Medicina Legal, identidade, traumatologia, infortunistica, tanatologia. 12^a ed. Belo Horizonte: Villa Rica; 1991, p. 299-340.
11. França GV. Medicina legal. 6^a ed. Rio de Janeiro: Guanabara Koogan; 2001, p. 80-91.
12. Krishnam, S.S Determination of firing distances and identification of bullet holes by neutron activation analylis. J Forensic Sci, 1967; 12(1):112-122.
13. Saúde, Ética & Justiça. Sociedade Brasileira de Medicina Legal / Instituto Oscar Freire. 1^a ed. São Paulo: Conselho Técnico-Científico da Sociedade Brasileira de Medicina Legal e Instituto Oscar Freire; 1996, (1): 59-66.
14. Hernandez D. Lesões por armas de fogo. [Tese] São Paulo: Faculdade de Medicina de São Paulo; 1932.
15. Chavigny P. L'expertise des plaies par armes a feu. Paris: Baillièrre et Fils; 1918.
16. Rabello E. Balística Forense. 3^a ed. Porto Alegre: Sagra De Luzzatto; 1995, p. 382.

17. Okrös A. Contribution à l'identification de l'orifice d'entrée et de sortie des blessures par armes à feu. *Ann Med Leg Criminol* 1953; 33(2):83.
18. Stone IC, DiMaio VJM, Pety CS. Gunshot wounds: visual and analytical procedures. *J Forensic Sci* 1978; 23(2):361-7.
19. Thoinot L. *Précis de Médecine Légale*. Paris: Bailliére; 1913.
20. Penneys NS, LaGuette J. Cutaneous reactions to exogenous agents. Barnhill RL, editor. *Textbook of Dermatopathology*. New York: McGraw-Hill 1998. p. 271-278.

7. BIBLIOGRAFIA CONSULTADA

7. BIBLIOGRAFIA CONSULTADA

Calabuig JAG. Medicina legal y toxicología. 5ª ed. Barcelona (Espanha): Masson; 1998, p. 360-373.

Di Fiore MSH, Mancini RE, Roberts EDP. Novo atlas de histologia: Microscopia óptica, histoquímica e microscopia eletrônica. 5ª ed. Rio de Janeiro: Guanabara Koogan; 1982, p.288-297 .

Haag LC. Physical forms of contemporary small-arms propellants and their Forensic value. Am J Forensic Med Pathol 2005; 26(1):5-10.

Karger B, Nusse R, Bayanowski T. Backspatter on the firearm and hand in experimental close-range gunshots to the head. Am J Forensic Med Pathol 2002; 23(3):211-3.

Karger B, Puskas Z, Ruwald B, Teige K, Schuirer G. Morphological findings in the brain after experimental gunshots using radiology, pathology and histology. Int J Legal Med 1998; 111(6):314-19.

Rainio J, Sajantila A. Fatal gunshot wounds between 1995 and 2001 in a highly populated region in Irland. Am J Forensic Med Pathol 2005; 26(1):70-7.

Zacharias M, Zacharias E. Dicionário de medicina legal. Curitiba (PR): Educa; 1988, p. 185-187.

8. APÊNDICES

8. Apêndices

Apêndice 1. Aprovação do Comitê de Ética em Pesquisa.



FACULDADE DE MEDICINA DE SÃO JOSÉ DO RIO PRETO
AUTARQUIA ESTADUAL - LEI Nº 8899, de 27/09/94
(Reconhecida pelo Decreto Federal nº 74.179, de 14/06/74)


Parecer n.º 166/2003

COMITÊ DE ÉTICA EM PESQUISA

O Protocolo n.º 5326/2003 sob a responsabilidade de Marcus Vinícius Baptista, com o título "Contribuição ao estudo diagnóstico dos ferimentos perfuro-contusos por projéteis de arma de fogo na pele humana com enfoque radiográfico e histopatológico", está de acordo com a Resolução CNS 196/96 e foi aprovado por esse CEP.

Lembramos ao senhor(a) pesquisador(a) que, no cumprimento da Resolução 251/97, o Comitê de Ética em Pesquisa (CEP) deverá receber relatórios semestrais sobre o andamento do Estudo, bem como a qualquer tempo e a critério do pesquisador nos casos de relevância, além do envio dos relatos de eventos adversos, para conhecimento deste Comitê. Salientamos ainda, a necessidade de relatório completo ao final do Estudo.

São José do Rio Preto, 06 de novembro de 2003.


Prof.ª Dr.ª Patrícia Maluf Cury
Coordenadora do CEP/FAMERP

Apêndice 2. Solicitação de autorização junto ao Instituto Médico Legal de São Paulo.

São José do Rio Preto, 09 de setembro de 2003

Ilustre Senhor

Venho a Vossa presença com a finalidade de comunicar-lhe a intenção de desenvolver uma dissertação de Mestrado junto à FAMERP – Faculdade de Medicina de São José do Rio Preto, que é uma Autarquia Especial da Secretaria de Estado da Ciência e Tecnologia.

O Projeto de Pesquisa (anexo contendo 08 fls.) versa sobre a melhoria científica do diagnóstico dos orifícios produzidos por projéteis de arma de fogo em seres humanos, do ponto de vista dermohistopatológico e radiológico.

Em contato com o Comitê de Ética em Pesquisa – CEP desta Faculdade, foi-me solicitado que houvesse a ciência e o parecer favorável de Vossa Senhoria, para ser anexado juntamente com outros documentos obrigatórios, acerca deste Projeto de Pesquisa.

Atenciosamente subscrevo, com meus protestos de estima e consideração.


DR. MARCUS VINÍCIUS BAPTISTA
CREMESP 74.202

Rua José Maria de Oliveira Casaca, 348
Jd. Maria Cândida
São José do Rio Preto-SP
CEP 15020-340
E mail : ortopedia@terra.com.br
Fax : (17) 231-8104
Residência : (17) 235-1179
Celular : (17) 9608-7030

Ilmo. Sr.
PROF. DR. JOSÉ JARJURA JORGE JÚNIOR
Diretor do Instituto Médico Legal do Estado de São Paulo

Apêndice 3. Autorização do Instituto Médico Legal para realização do trabalho.



SECRETARIA DA SEGURANÇA PÚBLICA
SUPERINTENDÊNCIA DE POLÍCIA TÉCNICO CIENTÍFICA
INSTITUTO MÉDICO LEGAL
Rua Moncorvo Filho, 410 - 2º andar – Butantã
São Paulo – SP CEP 05507 – 060
(11) 3815-8200 / 3031-0054

Ref: Plano de Pesquisa – Dr. Marcus Vinícius Baptista

Prezado(a) senhor(a)

Tem a presente a finalidade de informar-lhes que após a análise do Plano de Pesquisa do **Dr. Marcus Vinícius Baptista – CREMESP 74.202**, que será desenvolvido na FAMERP, no curso de Pós Graduação em Ciências da Saúde, versando sobre a “CONTRIBUIÇÃO AO ESTUDO DIAGNÓSTICO DOS FERIMENTOS PÉRFURO-CONTUSOS POR PROJÉTEIS DE ARMA DE FOGO NA PELE HUMANA COM ENFOQUE RADIOGRÁFICO E HISTOPATOLÓGICO”, aprovo sua efetivação conjunta nas dependências do Instituto Médico Legal do Estado.

Sem mais para o momento, subscrevo atenciosamente.

São Paulo-SP, 16 de setembro de 2003


PROF. DR. JOSÉ JARJURA JORGÉ JÚNIOR
DIRETOR DO INSTITUTO MÉDICO LEGAL DO ESTADO DE SÃO PAULO

ILMO(A).SR(A).DR(A)

PRESIDENTE DA COMISSÃO DE ÉTICA EM PESQUISA – CEP
FACULDADE DE MEDICINA DE SÃO JOSÉ DO RIO PRETO - FAMERP

Apêndice 4. Fichas utilizadas na coleta de dados dos ferimentos de entrada.

FERIMENTO DE ENTRADA Nº 1

EXAME MACROSCÓPICO

CARACTERÍSTICAS MACROSCÓPICAS	SIM	NÃO
Orla de escoriação	<input checked="" type="checkbox"/>	
Aréola equimótica	<input checked="" type="checkbox"/>	
Halo de enxugo	<input checked="" type="checkbox"/>	
Bordas invertidas		<input checked="" type="checkbox"/>
Bordas evertidas	<input checked="" type="checkbox"/>	
Zona de esfumaçamento		<input checked="" type="checkbox"/>
Zona de chamoscamento		<input checked="" type="checkbox"/>
Zona de tatuagem		<input checked="" type="checkbox"/>

CARACTERÍSTICAS MACROSCÓPICAS : ENTRADA () SAÍDA

EXAME MICROSCÓPICO

NA EPIDERME	SIM	NÃO
Zona de queimadura	<input checked="" type="checkbox"/>	
Resquícios de corpos estranhos	<input checked="" type="checkbox"/>	
Resquícios de tecido adiposo		<input checked="" type="checkbox"/>

NA DERME	SIM	NÃO
Necrose de coagulação	<input checked="" type="checkbox"/>	
Resquícios de corpos estranhos	<input checked="" type="checkbox"/>	
Resquícios de tecido adiposo		<input checked="" type="checkbox"/>
Aréola equimótica	<input checked="" type="checkbox"/>	
Tatuagem		<input checked="" type="checkbox"/>

CARACTERÍSTICAS MICROSCÓPICAS : ENTRADA () SAÍDA

FERIMENTO DE ENTRADA Nº 2

EXAME MACROSCÓPICO

CARACTERÍSTICAS MACROSCÓPICAS	SIM	NÃO
Orla de escoriação	<input checked="" type="checkbox"/>	
Aréola equimótica	<input checked="" type="checkbox"/>	
Halo de enxugo	<input checked="" type="checkbox"/>	
Bordas invertidas	<input checked="" type="checkbox"/>	
Bordas evertidas		<input checked="" type="checkbox"/>
Zona de esfumaçamento		<input checked="" type="checkbox"/>
Zona de chamuscamento		<input checked="" type="checkbox"/>
Zona de tatuagem		<input checked="" type="checkbox"/>

CARACTERÍSTICAS MACROSCÓPICAS : ENTRADA () SAÍDA

EXAME MICROSCÓPICO

NA EPIDERME	SIM	NÃO
Zona de queimadura	<input checked="" type="checkbox"/>	
Resquícios de corpos estranhos	<input checked="" type="checkbox"/>	
Resquícios de tecido adiposo		<input checked="" type="checkbox"/>

NA DERME	SIM	NÃO
Necrose de coagulação	<input checked="" type="checkbox"/>	
Resquícios de corpos estranhos	<input checked="" type="checkbox"/>	
Resquícios de tecido adiposo		<input checked="" type="checkbox"/>
Aréola equimótica	<input checked="" type="checkbox"/>	
Tatuagem	<input checked="" type="checkbox"/>	

CARACTERÍSTICAS MICROSCÓPICAS : ENTRADA () SAÍDA

FERIMENTO DE ENTRADA Nº 3

EXAME MACROSCÓPICO

CARACTERÍSTICAS MACROSCÓPICAS	SIM	NÃO
Orla de escoriação	X	
Aréola equimótica	X	
Halo de enxugo	X	
Bordas invertidas	X	
Bordas evertidas		X
Zona de esfumaçamento		X
Zona de chamuscamento		X
Zona de tatuagem		X

CARACTERÍSTICAS MACROSCÓPICAS : ENTRADA () SAÍDA

EXAME MICROSCÓPICO

NA EPIDERME	SIM	NÃO
Zona de queimadura	X	
Resquícios de corpos estranhos	X	
Resquícios de tecido adiposo		X

NA DERME	SIM	NÃO
Necrose de coagulação	X	
Resquícios de corpos estranhos	X	
Resquícios de tecido adiposo		X
Aréola equimótica	X	
Tatuagem		X

CARACTERÍSTICAS MICROSCÓPICAS : ENTRADA () SAÍDA

FERIMENTO DE ENTRADA Nº 4EXAME MACROSCÓPICO

CARACTERÍSTICAS MACROSCÓPICAS	SIM	NÃO
Orla de escoriação	<input checked="" type="checkbox"/>	<input type="checkbox"/>
Aréola equimótica	<input checked="" type="checkbox"/>	<input type="checkbox"/>
Halo de enxugo	<input checked="" type="checkbox"/>	<input type="checkbox"/>
Bordas invertidas	<input checked="" type="checkbox"/>	<input type="checkbox"/>
Bordas evertidas	<input type="checkbox"/>	<input checked="" type="checkbox"/>
Zona de esfumaçamento	<input type="checkbox"/>	<input checked="" type="checkbox"/>
Zona de chamuscamento	<input type="checkbox"/>	<input checked="" type="checkbox"/>
Zona de tatuagem	<input type="checkbox"/>	<input checked="" type="checkbox"/>

CARACTERÍSTICAS MACROSCÓPICAS : ENTRADA () SAÍDAEXAME MICROSCÓPICO

NA EPIDERME	SIM	NÃO
Zona de queimadura	<input checked="" type="checkbox"/>	<input type="checkbox"/>
Resquícios de corpos estranhos	<input type="checkbox"/>	<input checked="" type="checkbox"/>
Resquícios de tecido adiposo	<input type="checkbox"/>	<input checked="" type="checkbox"/>

NA DERME	SIM	NÃO
Necrose de coagulação	<input checked="" type="checkbox"/>	<input type="checkbox"/>
Resquícios de corpos estranhos	<input checked="" type="checkbox"/>	<input type="checkbox"/>
Resquícios de tecido adiposo	<input type="checkbox"/>	<input checked="" type="checkbox"/>
Aréola equimótica	<input checked="" type="checkbox"/>	<input type="checkbox"/>
Tatuagem	<input type="checkbox"/>	<input checked="" type="checkbox"/>

CARACTERÍSTICAS MICROSCÓPICAS : ENTRADA () SAÍDA

FERIMENTO DE ENTRADA Nº

5

EXAME MACROSCÓPICO

CARACTERÍSTICAS MACROSCÓPICAS	SIM	NÃO
Orla de escoriação	X	
Aréola equimótica	X	
Halo de enxugo	X	
Bordas invertidas	X	
Bordas evertidas		X
Zona de esfumaçamento		X
Zona de chamuscamento		X
Zona de tatuagem		X

CARACTERÍSTICAS MACROSCÓPICAS : () ENTRADA () SAÍDA

EXAME MICROSCÓPICO

NA EPIDERME	SIM	NÃO
Zona de queimadura	X	
Resquícios de corpos estranhos		X
Resquícios de tecido adiposo		X

NA DERME	SIM	NÃO
Necrose de coagulação	X	
Resquícios de corpos estranhos		X
Resquícios de tecido adiposo		X
Aréola equimótica	X	
Tatuagem		X

CARACTERÍSTICAS MICROSCÓPICAS : (X) ENTRADA () SAÍDA

6
FERIMENTO DE ENTRADA Nº

EXAME MACROSCÓPICO

CARACTERÍSTICAS MACROSCÓPICAS	SIM	NÃO
Orla de escoriação	X	
Aréola equimótica	X	
Halo de enxugo	X	
Bordas invertidas	X	
Bordas evertidas		X
Zona de esfumaçamento		X
Zona de chamuscamento		X
Zona de tatuagem		X

CARACTERÍSTICAS MACROSCÓPICAS : ENTRADA () SAÍDA

EXAME MICROSCÓPICO

NA EPIDERME	SIM	NÃO
Zona de queimadura	X	
Resquícios de corpos estranhos		X
Resquícios de tecido adiposo		X

NA DERME	SIM	NÃO
Necrose de coagulação	X	
Resquícios de corpos estranhos		X
Resquícios de tecido adiposo		X
Aréola equimótica	X	
Tatuagem		X

CARACTERÍSTICAS MICROSCÓPICAS : ENTRADA () SAÍDA

FERIMENTO DE ENTRADA N° 7

EXAME MACROSCÓPICO

CARACTERÍSTICAS MACROSCÓPICAS	SIM	NÃO
Orla de escoriação	<input checked="" type="checkbox"/>	
Aréola equimótica	<input checked="" type="checkbox"/>	
Halo de enxugo		<input checked="" type="checkbox"/>
Bordas invertidas	<input checked="" type="checkbox"/>	
Bordas evertidas		<input checked="" type="checkbox"/>
Zona de esfumaçamento		<input checked="" type="checkbox"/>
Zona de chamuscamento		<input checked="" type="checkbox"/>
Zona de tatuagem		<input checked="" type="checkbox"/>

CARACTERÍSTICAS MACROSCÓPICAS : ENTRADA () SAÍDA

EXAME MICROSCÓPICO

NA EPIDERME	SIM	NÃO
Zona de queimadura	<input checked="" type="checkbox"/>	
Resquícios de corpos estranhos		<input checked="" type="checkbox"/>
Resquícios de tecido adiposo		<input checked="" type="checkbox"/>

NA DERME	SIM	NÃO
Necrose de coagulação	<input checked="" type="checkbox"/>	
Resquícios de corpos estranhos	<input checked="" type="checkbox"/>	
Resquícios de tecido adiposo		<input checked="" type="checkbox"/>
Aréola equimótica	<input checked="" type="checkbox"/>	
Tatuagem		<input checked="" type="checkbox"/>

CARACTERÍSTICAS MICROSCÓPICAS : ENTRADA () SAÍDA

FERIMENTO DE ENTRADA Nº 8EXAME MACROSCÓPICO

CARACTERÍSTICAS MACROSCÓPICAS	SIM	NÃO
Orla de escoriação	<input checked="" type="checkbox"/>	<input type="checkbox"/>
Aréola equimótica	<input checked="" type="checkbox"/>	<input type="checkbox"/>
Halo de enxugo	<input checked="" type="checkbox"/>	<input type="checkbox"/>
Bordas invertidas	<input checked="" type="checkbox"/>	<input type="checkbox"/>
Bordas evertidas	<input type="checkbox"/>	<input checked="" type="checkbox"/>
Zona de esfumaçamento	<input type="checkbox"/>	<input checked="" type="checkbox"/>
Zona de chamuscamento	<input type="checkbox"/>	<input checked="" type="checkbox"/>
Zona de tatuagem	<input type="checkbox"/>	<input checked="" type="checkbox"/>

CARACTERÍSTICAS MACROSCÓPICAS : ENTRADA () SAÍDA

EXAME MICROSCÓPICO

NA EPIDERME	SIM	NÃO
Zona de queimadura	<input checked="" type="checkbox"/>	<input type="checkbox"/>
Resquícios de corpos estranhos	<input type="checkbox"/>	<input checked="" type="checkbox"/>
Resquícios de tecido adiposo	<input type="checkbox"/>	<input checked="" type="checkbox"/>

NA DERME	SIM	NÃO
Necrose de coagulação	<input checked="" type="checkbox"/>	<input type="checkbox"/>
Resquícios de corpos estranhos	<input type="checkbox"/>	<input checked="" type="checkbox"/>
Resquícios de tecido adiposo	<input type="checkbox"/>	<input checked="" type="checkbox"/>
Aréola equimótica	<input checked="" type="checkbox"/>	<input type="checkbox"/>
Tatuagem	<input type="checkbox"/>	<input checked="" type="checkbox"/>

CARACTERÍSTICAS MICROSCÓPICAS : ENTRADA () SAÍDA

9
FERIMENTO DE ENTRADA Nº

EXAME MACROSCÓPICO

CARACTERÍSTICAS MACROSCÓPICAS	SIM	NÃO
Orla de escoriação	<input checked="" type="checkbox"/>	
Aréola equimótica	<input checked="" type="checkbox"/>	
Halo de enxugo	<input checked="" type="checkbox"/>	
Bordas invertidas	<input checked="" type="checkbox"/>	
Bordas evertidas		<input checked="" type="checkbox"/>
Zona de esfumaçamento		<input checked="" type="checkbox"/>
Zona de chamuscamento		<input checked="" type="checkbox"/>
Zona de tatuagem		<input checked="" type="checkbox"/>

CARACTERÍSTICAS MACROSCÓPICAS : ENTRADA () SAÍDA

EXAME MICROSCÓPICO

NA EPIDERME	SIM	NÃO
Zona de queimadura	<input checked="" type="checkbox"/>	
Resquícios de corpos estranhos		<input checked="" type="checkbox"/>
Resquícios de tecido adiposo		<input checked="" type="checkbox"/>

NA DERME	SIM	NÃO
Necrose de coagulação	<input checked="" type="checkbox"/>	
Resquícios de corpos estranhos		<input checked="" type="checkbox"/>
Resquícios de tecido adiposo		<input checked="" type="checkbox"/>
Aréola equimótica	<input checked="" type="checkbox"/>	
Tatuagem		<input checked="" type="checkbox"/>

CARACTERÍSTICAS MICROSCÓPICAS : ENTRADA () SAÍDA

FERIMENTO DE ENTRADA Nº 10EXAME MACROSCÓPICO

CARACTERÍSTICAS MACROSCÓPICAS	SIM	NÃO
Orla de escoriação	<input checked="" type="checkbox"/>	<input type="checkbox"/>
Aréola equimótica	<input checked="" type="checkbox"/>	<input type="checkbox"/>
Halo de enxugo	<input type="checkbox"/>	<input checked="" type="checkbox"/>
Bordas invertidas	<input checked="" type="checkbox"/>	<input type="checkbox"/>
Bordas evertidas	<input type="checkbox"/>	<input checked="" type="checkbox"/>
Zona de esfumaçamento	<input type="checkbox"/>	<input checked="" type="checkbox"/>
Zona de chamuscamento	<input type="checkbox"/>	<input checked="" type="checkbox"/>
Zona de tatuagem	<input type="checkbox"/>	<input checked="" type="checkbox"/>

CARACTERÍSTICAS MACROSCÓPICAS : ENTRADA () SAÍDAEXAME MICROSCÓPICO

NA EPIDERME	SIM	NÃO
Zona de queimadura	<input checked="" type="checkbox"/>	<input type="checkbox"/>
Resquícios de corpos estranhos	<input type="checkbox"/>	<input checked="" type="checkbox"/>
Resquícios de tecido adiposo	<input type="checkbox"/>	<input checked="" type="checkbox"/>

NA DERME	SIM	NÃO
Necrose de coagulação	<input checked="" type="checkbox"/>	<input type="checkbox"/>
Resquícios de corpos estranhos	<input checked="" type="checkbox"/>	<input type="checkbox"/>
Resquícios de tecido adiposo	<input type="checkbox"/>	<input checked="" type="checkbox"/>
Aréola equimótica	<input checked="" type="checkbox"/>	<input type="checkbox"/>
Tatuagem	<input type="checkbox"/>	<input checked="" type="checkbox"/>

CARACTERÍSTICAS MICROSCÓPICAS : ENTRADA () SAÍDA

FERIMENTO DE ENTRADA Nº 11

EXAME MACROSCÓPICO

CARACTERÍSTICAS MACROSCÓPICAS	SIM	NÃO
Orla de escoriação	<input checked="" type="checkbox"/>	<input type="checkbox"/>
Aréola equimótica	<input checked="" type="checkbox"/>	<input type="checkbox"/>
Halo de enxugo	<input checked="" type="checkbox"/>	<input type="checkbox"/>
Bordas invertidas	<input checked="" type="checkbox"/>	<input type="checkbox"/>
Bordas evertidas	<input type="checkbox"/>	<input checked="" type="checkbox"/>
Zona de esfumaçamento	<input type="checkbox"/>	<input checked="" type="checkbox"/>
Zona de chamuscamento	<input type="checkbox"/>	<input checked="" type="checkbox"/>
Zona de tatuagem	<input type="checkbox"/>	<input checked="" type="checkbox"/>

CARACTERÍSTICAS MACROSCÓPICAS : ENTRADA () SAÍDA

EXAME MICROSCÓPICO

NA EPIDERME	SIM	NÃO
Zona de queimadura	<input checked="" type="checkbox"/>	<input type="checkbox"/>
Resquícios de corpos estranhos	<input type="checkbox"/>	<input checked="" type="checkbox"/>
Resquícios de tecido adiposo	<input type="checkbox"/>	<input checked="" type="checkbox"/>

NA DERME	SIM	NÃO
Necrose de coagulação	<input checked="" type="checkbox"/>	<input type="checkbox"/>
Resquícios de corpos estranhos	<input type="checkbox"/>	<input checked="" type="checkbox"/>
Resquícios de tecido adiposo	<input type="checkbox"/>	<input checked="" type="checkbox"/>
Aréola equimótica	<input checked="" type="checkbox"/>	<input type="checkbox"/>
Tatuagem	<input checked="" type="checkbox"/>	<input type="checkbox"/>

CARACTERÍSTICAS MICROSCÓPICAS : ENTRADA () SAÍDA

FERIMENTO DE ENTRADA Nº

12

EXAME MACROSCÓPICO

CARACTERÍSTICAS MACROSCÓPICAS	SIM	NÃO
Orla de escoriação	<input checked="" type="checkbox"/>	<input type="checkbox"/>
Aréola equimótica	<input checked="" type="checkbox"/>	<input type="checkbox"/>
Halo de enxugo	<input checked="" type="checkbox"/>	<input type="checkbox"/>
Bordas invertidas	<input checked="" type="checkbox"/>	<input type="checkbox"/>
Bordas evertidas	<input type="checkbox"/>	<input checked="" type="checkbox"/>
Zona de esfumaçamento	<input type="checkbox"/>	<input checked="" type="checkbox"/>
Zona de chamuscamento	<input type="checkbox"/>	<input checked="" type="checkbox"/>
Zona de tatuagem	<input type="checkbox"/>	<input checked="" type="checkbox"/>

CARACTERÍSTICAS MACROSCÓPICAS : ENTRADA () SAÍDAEXAME MICROSCÓPICO

NA EPIDERME	SIM	NÃO
Zona de queimadura	<input checked="" type="checkbox"/>	<input type="checkbox"/>
Resquícios de corpos estranhos	<input type="checkbox"/>	<input checked="" type="checkbox"/>
Resquícios de tecido adiposo	<input type="checkbox"/>	<input checked="" type="checkbox"/>

NA DERME	SIM	NÃO
Necrose de coagulação	<input checked="" type="checkbox"/>	<input type="checkbox"/>
Resquícios de corpos estranhos	<input checked="" type="checkbox"/>	<input type="checkbox"/>
Resquícios de tecido adiposo	<input type="checkbox"/>	<input checked="" type="checkbox"/>
Aréola equimótica	<input checked="" type="checkbox"/>	<input type="checkbox"/>
Tatuagem	<input type="checkbox"/>	<input checked="" type="checkbox"/>

CARACTERÍSTICAS MICROSCÓPICAS : ENTRADA () SAÍDA

FERIMENTO DE ENTRADA Nº 13

EXAME MACROSCÓPICO

CARACTERÍSTICAS MACROSCÓPICAS	SIM	NÃO
Orla de escoriação	<input checked="" type="checkbox"/>	
Aréola equimótica	<input checked="" type="checkbox"/>	
Halo de enxugo	<input checked="" type="checkbox"/>	
Bordas invertidas	<input checked="" type="checkbox"/>	
Bordas evertidas		<input checked="" type="checkbox"/>
Zona de esfumaçamento		<input checked="" type="checkbox"/>
Zona de chamuscamento		<input checked="" type="checkbox"/>
Zona de tatuagem		<input checked="" type="checkbox"/>

CARACTERÍSTICAS MACROSCÓPICAS : ENTRADA () SAÍDA

EXAME MICROSCÓPICO

NA EPIDERME	SIM	NÃO
Zona de queimadura	<input checked="" type="checkbox"/>	
Resquícios de corpos estranhos	<input checked="" type="checkbox"/>	
Resquícios de tecido adiposo		<input checked="" type="checkbox"/>

NA DERME	SIM	NÃO
Necrose de coagulação	<input checked="" type="checkbox"/>	
Resquícios de corpos estranhos	<input checked="" type="checkbox"/>	
Resquícios de tecido adiposo		<input checked="" type="checkbox"/>
Aréola equimótica	<input checked="" type="checkbox"/>	
Tatuagem		<input checked="" type="checkbox"/>

CARACTERÍSTICAS MICROSCÓPICAS : ENTRADA () SAÍDA

FERIMENTO DE ENTRADA Nº

14

EXAME MACROSCÓPICO

CARACTERÍSTICAS MACROSCÓPICAS	SIM	NÃO
Orla de escoriação	<input checked="" type="checkbox"/>	<input type="checkbox"/>
Aréola equimótica	<input checked="" type="checkbox"/>	<input type="checkbox"/>
Halo de enxugo	<input checked="" type="checkbox"/>	<input type="checkbox"/>
Bordas invertidas	<input checked="" type="checkbox"/>	<input type="checkbox"/>
Bordas evertidas	<input type="checkbox"/>	<input checked="" type="checkbox"/>
Zona de esfumaçamento	<input type="checkbox"/>	<input checked="" type="checkbox"/>
Zona de chamuscamento	<input type="checkbox"/>	<input checked="" type="checkbox"/>
Zona de tatuagem	<input type="checkbox"/>	<input checked="" type="checkbox"/>

CARACTERÍSTICAS MACROSCÓPICAS : ENTRADA () SAÍDAEXAME MICROSCÓPICO

NA EPIDERME	SIM	NÃO
Zona de queimadura	<input checked="" type="checkbox"/>	<input type="checkbox"/>
Resquícios de corpos estranhos	<input type="checkbox"/>	<input checked="" type="checkbox"/>
Resquícios de tecido adiposo	<input type="checkbox"/>	<input checked="" type="checkbox"/>

NA DERME	SIM	NÃO
Necrose de coagulação	<input checked="" type="checkbox"/>	<input type="checkbox"/>
Resquícios de corpos estranhos	<input type="checkbox"/>	<input checked="" type="checkbox"/>
Resquícios de tecido adiposo	<input type="checkbox"/>	<input checked="" type="checkbox"/>
Aréola equimótica	<input checked="" type="checkbox"/>	<input type="checkbox"/>
Tatuagem	<input type="checkbox"/>	<input checked="" type="checkbox"/>

CARACTERÍSTICAS MICROSCÓPICAS : ENTRADA () SAÍDA

Apêndice 5. Fichas utilizadas na coleta de dados dos ferimentos de saída.

FERIMENTO DE SAÍDA Nº 1EXAME MACROSCÓPICO

CARACTERÍSTICAS MACROSCÓPICAS	SIM	NÃO
Orla de escoriação		X
Aréola equimótica		X
Halo de enxugo		X
Bordas invertidas		X
Bordas evertidas	X	
Zona de esfumaçamento		X
Zona de chamuscamento		X
Zona de tatuagem		X

CARACTERÍSTICAS MACROSCÓPICAS : () ENTRADA SAÍDAEXAME MICROSCÓPICO

NA EPIDERME	SIM	NÃO
Zona de queimadura		X
Resquícios de corpos estranhos	X	
Resquícios de tecido adiposo	X	

NA DERME	SIM	NÃO
Necrose de coagulação	X	
Resquícios de corpos estranhos	X	
Resquícios de tecido adiposo	X	
Aréola equimótica		X
Tatuagem		X

CARACTERÍSTICAS MICROSCÓPICAS : () ENTRADA SAÍDA

FERIMENTO DE SAÍDA Nº

2

EXAME MACROSCÓPICO

CARACTERÍSTICAS MACROSCÓPICAS	SIM	NÃO
Cr/ta de escoriação		<input checked="" type="checkbox"/>
Aréola equimótica		<input checked="" type="checkbox"/>
Halo de enxugo		<input checked="" type="checkbox"/>
Bordas invertidas		<input checked="" type="checkbox"/>
Bordas evertidas	<input checked="" type="checkbox"/>	
Zona de esfumaçamento		<input checked="" type="checkbox"/>
Zona de chamuscamento		<input checked="" type="checkbox"/>
Zona de tatuagem		<input checked="" type="checkbox"/>

CARACTERÍSTICAS MACROSCÓPICAS : () ENTRADA SAÍDAEXAME MICROSCÓPICO

NA EPIDERME	SIM	NÃO
Zona de queimadura		<input checked="" type="checkbox"/>
Resquícios de corpos estranhos		<input checked="" type="checkbox"/>
Resquícios de tecido adiposo		<input checked="" type="checkbox"/>

NA DERME	SIM	NÃO
Necrose de coagulação	<input checked="" type="checkbox"/>	
Resquícios de corpos estranhos	<input checked="" type="checkbox"/>	
Resquícios de tecido adiposo		<input checked="" type="checkbox"/>
Aréola equimótica		<input checked="" type="checkbox"/>
Tatuagem		<input checked="" type="checkbox"/>

CARACTERÍSTICAS MICROSCÓPICAS : () ENTRADA SAÍDA

FERIMENTO DE SAÍDA Nº

3

EXAME MACROSCÓPICO

CARACTERÍSTICAS MACROSCÓPICAS	SIM	NÃO
Orla de escoriação		X
Aréola equimótica		X
Halo de enxugo		X
Bordas invertidas		X
Bordas evertidas	X	
Zona de esfumaçamento		X
Zona de chamuscamento		X
Zona de tatuagem		X

CARACTERÍSTICAS MACROSCÓPICAS : () ENTRADA (X) SAÍDA

EXAME MICROSCÓPICO

NA EPIDERME	SIM	NÃO
Zona de queimadura		X
Resquícios de corpos estranhos		X
Resquícios de tecido adiposo		X

NA DERME	SIM	NÃO
Necrose de coagulação	X	
Resquícios de corpos estranhos		X
Resquícios de tecido adiposo		X
Aréola equimótica	X	
Tatuagem		X

CARACTERÍSTICAS MICROSCÓPICAS : () ENTRADA (X) SAÍDA

FERIMENTO DE SAÍDA Nº

4

EXAME MACROSCÓPICO

CARACTERÍSTICAS MACROSCÓPICAS	SIM	NÃO
Orla de escoriação		X
Aréola equimótica		X
Halo de enxugo		X
Bordas invertidas		X
Bordas evertidas	X	
Zona de esfumaçamento		X
Zona de chamuscamento		X
Zona de tatuagem		X

CARACTERÍSTICAS MACROSCÓPICAS : () ENTRADA SAÍDAEXAME MICROSCÓPICO

NA EPIDERME	SIM	NÃO
Zona de queimadura		X
Resquícios de corpos estranhos		X
Resquícios de tecido adiposo		X

NA DERME	SIM	NÃO
Necrose de coagulação		X
Resquícios de corpos estranhos	X	
Resquícios de tecido adiposo	X	
Aréola equimótica		X
Tatuagem		X

CARACTERÍSTICAS MICROSCÓPICAS : () ENTRADA SAÍDA

FERIMENTO DE SAÍDA Nº 5

EXAME MACROSCÓPICO

CARACTERÍSTICAS MACROSCÓPICAS	SIM	NÃO
Orla de escoriação		X
Aréola equimótica		X
Halo de enxugo		X
Bordas invertidas		X
Bordas evertidas	X	
Zona de esfumaçamento		X
Zona de chamuscamento		X
Zona de tatuagem		X

CARACTERÍSTICAS MACROSCÓPICAS : () ENTRADA (X) SAÍDA

EXAME MICROSCÓPICO

NA EPIDERME	SIM	NÃO
Zona de queimadura		X
Resquícios de corpos estranhos		X
Resquícios de tecido adiposo		X

NA DERME	SIM	NÃO
Necrose de coagulação	X	
Resquícios de corpos estranhos		X
Resquícios de tecido adiposo	X	
Aréola equimótica	X	
Tatuagem		X

CARACTERÍSTICAS MICROSCÓPICAS : () ENTRADA (X) SAÍDA

FERIMENTO DE SAÍDA Nº 6

EXAME MACROSCÓPICO

CARACTERÍSTICAS MACROSCÓPICAS	SIM	NÃO
Orla de escoriação	X	
Aréola equimótica		X
Halo de enxugo		X
Bordas invertidas		X
Bordas evertidas	X	
Zona de esfumaçamento		X
Zona de chamuscamento		X
Zona de tatuagem		X

CARACTERÍSTICAS MACROSCÓPICAS : () ENTRADA (X) SAÍDA

EXAME MICROSCÓPICO

NA EPIDERME	SIM	NÃO
Zona de queimadura		X
Resquícios de corpos estranhos		X
Resquícios de tecido adiposo		X

NA DERMIS	SIM	NÃO
Necrose de coagulação	X	
Resquícios de corpos estranhos		X
Resquícios de tecido adiposo		X
Aréola equimótica		X
Tatuagem		X

CARACTERÍSTICAS MICROSCÓPICAS : () ENTRADA (X) SAÍDA

FERIMENTO DE SAÍDA Nº 7EXAME MACROSCÓPICO

CARACTERÍSTICAS MACROSCÓPICAS	SIM	NÃO
Orla de escoriação	<input checked="" type="checkbox"/>	<input type="checkbox"/>
Aréola equimótica	<input type="checkbox"/>	<input checked="" type="checkbox"/>
Halo de enxugo	<input type="checkbox"/>	<input checked="" type="checkbox"/>
Bordas invertidas	<input type="checkbox"/>	<input checked="" type="checkbox"/>
Bordas evertidas	<input checked="" type="checkbox"/>	<input type="checkbox"/>
Zona de esfumaçamento	<input type="checkbox"/>	<input checked="" type="checkbox"/>
Zona de chamuscamento	<input type="checkbox"/>	<input checked="" type="checkbox"/>
Zona de tatuagem	<input type="checkbox"/>	<input checked="" type="checkbox"/>

CARACTERÍSTICAS MACROSCÓPICAS : () ENTRADA SAÍDAEXAME MICROSCÓPICO

NA EPIDERME	SIM	NÃO
Zona de queimadura	<input type="checkbox"/>	<input checked="" type="checkbox"/>
Resquícios de corpos estranhos	<input type="checkbox"/>	<input checked="" type="checkbox"/>
Resquícios de tecido adiposo	<input type="checkbox"/>	<input checked="" type="checkbox"/>

NA DERME	SIM	NÃO
Necrose de coagulação	<input type="checkbox"/>	<input checked="" type="checkbox"/>
Resquícios de corpos estranhos	<input checked="" type="checkbox"/>	<input type="checkbox"/>
Resquícios de tecido adiposo	<input checked="" type="checkbox"/>	<input type="checkbox"/>
Aréola equimótica	<input checked="" type="checkbox"/>	<input type="checkbox"/>
Tatuagem	<input type="checkbox"/>	<input checked="" type="checkbox"/>

CARACTERÍSTICAS MICROSCÓPICAS : () ENTRADA SAÍDA

FERIMENTO DE SAÍDA Nº

8

EXAME MACROSCÓPICO

CARACTERÍSTICAS MACROSCÓPICAS	SIM	NÃO
Orla de escoriação		X
Aréola equimótica		X
Halo de enxugo		X
Bordas invertidas		X
Bordas evertidas	X	
Zona de esfumaçamento		X
Zona de chamuscamento		X
Zona de tatuagem		X

CARACTERÍSTICAS MACROSCÓPICAS : () ENTRADA (X) SAÍDA

EXAME MICROSCÓPICO

NA EPIDERME	SIM	NÃO
Zona de queimadura		X
Resquícios de corpos estranhos	X	
Resquícios de tecido adiposo		X

NA DERME	SIM	NÃO
Necrose de coagulação	X	
Resquícios de corpos estranhos	X	
Resquícios de tecido adiposo		X
Aréola equimótica	X	
Tatuagem		X

CARACTERÍSTICAS MICROSCÓPICAS : () ENTRADA (X) SAÍDA

FERIMENTO DE SAÍDA Nº 9

EXAME MACROSCÓPICO

CARACTERÍSTICAS MACROSCÓPICAS	SIM	NÃO
Orla de escoriação		<input checked="" type="checkbox"/>
Aréola equimótica		<input checked="" type="checkbox"/>
Halo de enxugo		<input checked="" type="checkbox"/>
Bordas invertidas		<input checked="" type="checkbox"/>
Bordas evertidas		<input checked="" type="checkbox"/>
Zona de esfumaçamento		<input checked="" type="checkbox"/>
Zona de chamuscamento		<input checked="" type="checkbox"/>
Zona de tatuagem		<input checked="" type="checkbox"/>

CARACTERÍSTICAS MACROSCÓPICAS : () ENTRADA SAÍDA

EXAME MICROSCÓPICO

NA EPIDERME	SIM	NÃO
Zona de queimadura		<input checked="" type="checkbox"/>
Resquícios de corpos estranhos		<input checked="" type="checkbox"/>
Resquícios de tecido adiposo		<input checked="" type="checkbox"/>

NA DERME	SIM	NÃO
Necrose de coagulação	<input checked="" type="checkbox"/>	
Resquícios de corpos estranhos		<input checked="" type="checkbox"/>
Resquícios de tecido adiposo		<input checked="" type="checkbox"/>
Aréola equimótica	<input checked="" type="checkbox"/>	
Tatuagem		<input checked="" type="checkbox"/>

CARACTERÍSTICAS MICROSCÓPICAS : () ENTRADA SAÍDA

FERIMENTO DE SAÍDA Nº 10

EXAME MACROSCÓPICO

CARACTERÍSTICAS MACROSCÓPICAS	SIM	NÃO
Orla de escoriação		<input checked="" type="checkbox"/>
Aréola equimótica		<input checked="" type="checkbox"/>
Halo de enxugo		<input checked="" type="checkbox"/>
Bordas invertidas		<input checked="" type="checkbox"/>
Bordas evertidas	<input checked="" type="checkbox"/>	
Zona de esfumaçamento		<input checked="" type="checkbox"/>
Zona de chamuscamento		<input checked="" type="checkbox"/>
Zona de tatuagem		<input checked="" type="checkbox"/>

CARACTERÍSTICAS MACROSCÓPICAS : () ENTRADA SAÍDA

EXAME MICROSCÓPICO

NA EPIDERME	SIM	NÃO
Zona de queimadura		<input checked="" type="checkbox"/>
Resquícios de corpos estranhos		<input checked="" type="checkbox"/>
Resquícios de tecido adiposo		<input checked="" type="checkbox"/>

NA DERME	SIM	NÃO
Necrose de coagulação	<input checked="" type="checkbox"/>	
Resquícios de corpos estranhos		<input checked="" type="checkbox"/>
Resquícios de tecido adiposo	<input checked="" type="checkbox"/>	
Aréola equimótica	<input checked="" type="checkbox"/>	
Tatuagem		<input checked="" type="checkbox"/>

CARACTERÍSTICAS MICROSCÓPICAS : () ENTRADA SAÍDA

FERIMENTO DE SAÍDA Nº 11

EXAME MACROSCÓPICO

CARACTERÍSTICAS MACROSCÓPICAS	SIM	NÃO
Orla de escoriação		<input checked="" type="checkbox"/>
Aréola equimótica		<input checked="" type="checkbox"/>
Halo de enxugo		<input checked="" type="checkbox"/>
Bordas invertidas		<input checked="" type="checkbox"/>
Bordas evertidas	<input checked="" type="checkbox"/>	
Zona de esfumaçamento		<input checked="" type="checkbox"/>
Zona de chamuscamento		<input checked="" type="checkbox"/>
Zona de tatuagem		<input checked="" type="checkbox"/>

CARACTERÍSTICAS MACROSCÓPICAS : () ENTRADA SAÍDA

EXAME MICROSCÓPICO

NA EPIDERME	SIM	NÃO
Zona de queimadura		<input checked="" type="checkbox"/>
Resquícios de corpos estranhos		<input checked="" type="checkbox"/>
Resquícios de tecido adiposo		<input checked="" type="checkbox"/>

NA DERME	SIM	NÃO
Necrose de coagulação	<input checked="" type="checkbox"/>	
Resquícios de corpos estranhos		<input checked="" type="checkbox"/>
Resquícios de tecido adiposo		<input checked="" type="checkbox"/>
Aréola equimótica	<input checked="" type="checkbox"/>	
Tatuagem		<input checked="" type="checkbox"/>

CARACTERÍSTICAS MICROSCÓPICAS : () ENTRADA SAÍDA

FERIMENTO DE SAÍDA Nº 12

EXAME MACROSCÓPICO

CARACTERÍSTICAS MACROSCÓPICAS	SIM	NÃO
Orla de escoriação	<input checked="" type="checkbox"/>	
Aréola equimótica	<input checked="" type="checkbox"/>	
Halo de enxugo		<input checked="" type="checkbox"/>
Bordas invertidas		<input checked="" type="checkbox"/>
Bordas evertidas	<input checked="" type="checkbox"/>	
Zona de esfumaçamento		<input checked="" type="checkbox"/>
Zona de chamuscamento		<input checked="" type="checkbox"/>
Zona de tatuagem		<input checked="" type="checkbox"/>

CARACTERÍSTICAS MACROSCÓPICAS : () ENTRADA SAÍDA

EXAME MICROSCÓPICO

NA EPIDERME	SIM	NÃO
Zona de queimadura		<input checked="" type="checkbox"/>
Resquícios de corpos estranhos		<input checked="" type="checkbox"/>
Resquícios de tecido adiposo		<input checked="" type="checkbox"/>

NA DERME	SIM	NÃO
Necrose de coagulação	<input checked="" type="checkbox"/>	
Resquícios de corpos estranhos		<input checked="" type="checkbox"/>
Resquícios de tecido adiposo	<input checked="" type="checkbox"/>	
Aréola equimótica	<input checked="" type="checkbox"/>	
Tatuagem		<input checked="" type="checkbox"/>

CARACTERÍSTICAS MICROSCÓPICAS : () ENTRADA SAÍDA

FERIMENTO DE SAÍDA Nº 13

EXAME MACROSCÓPICO

CARACTERÍSTICAS MACROSCÓPICAS	SIM	NÃO
Orla de escoriação		<input checked="" type="checkbox"/>
Aréola equimótica	<input checked="" type="checkbox"/>	
Halo de enxugo		<input checked="" type="checkbox"/>
Bordas invertidas		<input checked="" type="checkbox"/>
Bordas evertidas	<input checked="" type="checkbox"/>	
Zona de esfumaçamento		<input checked="" type="checkbox"/>
Zona de chamuscamento		<input checked="" type="checkbox"/>
Zona de tatuagem		<input checked="" type="checkbox"/>

CARACTERÍSTICAS MACROSCÓPICAS : () ENTRADA SAÍDA

EXAME MICROSCÓPICO

NA EPIDERME	SIM	NÃO
Zona de queimadura		<input checked="" type="checkbox"/>
Resquícios de corpos estranhos		<input checked="" type="checkbox"/>
Resquícios de tecido adiposo		<input checked="" type="checkbox"/>

NA DÉRME	SIM	NÃO
Necrose de coagulação	<input checked="" type="checkbox"/>	
Resquícios de corpos estranhos	<input checked="" type="checkbox"/>	
Resquícios de tecido adiposo	<input checked="" type="checkbox"/>	
Aréola equimótica		<input checked="" type="checkbox"/>
Tatuagem		<input checked="" type="checkbox"/>

CARACTERÍSTICAS MICROSCÓPICAS : () ENTRADA SAÍDA

FERIMENTO DE SAÍDA Nº 14

EXAME MACROSCÓPICO

CARACTERÍSTICAS MACROSCÓPICAS	SIM	NÃO
Orla de escoriação		X
Aréola equimótica	X	
Halo de enxugo		X
Bordas invertidas		X
Bordas evertidas	X	
Zona de esfumaçamento		X
Zona de chamuscamento		X
Zona de tatuagem		X

CARACTERÍSTICAS MACROSCÓPICAS : () ENTRADA SAÍDA

EXAME MICROSCÓPICO

NA EPIDERME	SIM	NÃO
Zona de queimadura		X
Resquícios de corpos estranhos		X
Resquícios de tecido adiposo		X

NA DERME	SIM	NÃO
Necrose de coagulação	X	
Resquícios de corpos estranhos		X
Resquícios de tecido adiposo	X	
Aréola equimótica	X	
Tatuagem		X

CARACTERÍSTICAS MICROSCÓPICAS : () ENTRADA SAÍDA